www.case-coretvasa.cz

Ročník I Volume **7** • Special issue
Leden I January 2024

Cor et Vasa
CASE REPORTS

SPECIAL ISSUE: GLIFLOZINY V KLINICKÉ PRAXI
GUEST EDITOR: MILOŠ TÁBORSKÝ

Postavení gliflozinů v léčbě srdečního selhání se zachovanou ejekční frakcí

Úspěšná léčba těžkého srdečního selhání za užití komplexní moderní farmakologické léčby

Promarněná šance

Srdeční selhání se sníženou systolickou funkcí s časným zahájením terapie inhibitory SGLT2

Vasilij Kandinskij – Kruhy v kruhu

www.kardio-cz.cz

Cor et Vasa
CASE REPORTS

Cor et Vasa Case Reports
Svazek | Volume 7 • Číslo | Number Special issue/2024

Obsah

Postavení gliflozinů v léčbě srdečního selhání se zachovanou ejekční frakcí
T. Švarcová 2

Úspěšná léčba těžkého srdečního selhání za užití komplexní moderní farmakologické léčby
M. Čutková, L. Pávková, J. Haniš 7

Promarněná šance
V. Ryšavý 11

Srdeční selhání se sníženou systolickou funkcí s časným zahájením terapie inhibitory SGLT2
K. Kyšperská 14

Vydavatel
Česká kardiologická společnost, z. s.
Netroufalky 6b, 625 00 Brno
Předseda:
prof. MUDr. Petr Ošťádal, Ph.D., FESC

Vedoucí redaktoři
prof. MUDr. Petr Kala, Ph.D., FESC, FSCAI;
prof. MUDr. Petr Ošťádal, Ph.D., FESC

Odpovědná redaktorka
Mgr. Klára Procházková

Grafická úprava a sazba
Studio Franklin

Programování a správa
PRO-WEB.cz

Žádná část tohoto časopisu nesmí být kopírována ani rozmnožována za účelem dalšího rozšiřování v jakékoli formě či jakýmkoli způsobem bez písemného souhlasu vlastníka autorských práv.

ISSN 2571-0648

Vycházejí 2 čísla ročně
Copyright: © 2024, ČKS.

Postavení gliflozinů v léčbě srdečního selhání se zachovanou ejekční frakcí

(The position of gliflozins in the treatment od heart failure with preserved ejection fraction)

Terézia Švarcová[a,b]

[a] *Kardiologická ambulance, Edumed, s. r. o., Hradec Králové*
[b] *I. interní kardioangiologická klinika, Fakultní nemocnice Hradec Králové, Hradec Králové*

Klíčová slova:
Gliflozinyy
Hyperkalemie
Renoprotektivita
Srdeční selhání se zachovanou ejekční frakcí

SOUHRN

Naše kazuistika představuje typický příklad starší ženy se srdečním selháním se zachovanou ejekční frakcí (heart failure with preserved ejection fraction, HFpEF). Jedná se o pacientku s častými komorbiditami pro HFpEF, jako je hypertenze, obezita, fibrilace síní, chronická obstrukční bronchopulmonální nemoc. Diagnózu HFpEF potvrzuje v tomto případě i hodnota skóre H_2FPEF[1] 94,8 % a skóre HFA-PEFF[2] 6, dále N-terminálního fragmentu natriuretického propeptidu typu B (NT-proBNP) 2 771 pg/ml.
Progrese symptomů HFpEF v korelaci se vzestupem NT-proBNP následovala po překonání virózy. Léčbu kombinací diuretik a inhibitoru angiotenzin konvertujícího enzymu (ACEI) komplikovala hyperkalemie. K markantnímu ústupu potíží došlo až po nasazení empaglifloziu. Klinický průběh v naší kazuistice koreluje s výsledky randomizovaných studií, které prokazují účinnost a bezpečnost gliflozinů v léčbě srdečního selhání. Nově se tato skupina léků posouvá v doplněných doporučeních Evropské kardiologické společnosti z roku 2023[3] pro diagnostiku a léčbu srdečního selhání do třídy doporučení IA i pro pacienty s HFpEF.

© ČKS, 2024.

Keywords:
Gliflozins
Heart failure with preserved ejection fraction
Hyperkalemia
Renoprotection

ABSTRACT

Our case report presents a typical example of an elderly woman with heart failure with preserved ejection fraction (HFpEF) with comorbidities often associated with HFpEF such as hypertension, obesity, atrial fibrillation, chronic obstructive bronchopulmonary disease. The diagnosis of HFpEF is also confirmed by the value of H_2FPEF[1] Score 94.8% and HFA-PEFF[2] score 6, as well as NT-proBNP – 2 771 pg/ml in this case.
A viral respiratory infection caused progression of HFpEF symptoms in correlation with the rise of NT-proBNP. Combination of diuretics and an ACE inhibitor treatment was complicated by hyperkalemia. Significant reduction of the symptoms occurred first after the introduction of empagliflozin into treatment. The clinical outcome in our case report correlates with the results of randomized studies demonstrating the efficacy and safety of gliflozins in the treatment of heart failure. The gliflozin treatment is newly recommended as an IA class recommendation in the focused updated guidelines of the European Society of Cardiology for the diagnosis and treatment of heart failure[3] for patients with HFpEF.

Úvod

Srdeční selhání se zachovanou ejekční frakcí (heart failure with preserved ejection, HFpEF) je diagnóza s narůstající incidencí a tuto klinickou jednotku řešíme poměrně často v naší dennodenní praxi.

Kvalita péče o pacienty s HFpEF může ovlivnit hospitalizace pro tuto diagnózu, přičemž jejich incidence taktéž narůstá.[4,5]

HFpEF je klinický syndrom, při kterém je snížena schopnost srdce pumpovat krev adekvátně bez potřeby zvýšených plnicích tlaků. Syndrom je spojen se značnou mortalitou i morbiditou. Diagnostika vyžaduje prokázání objektivních známek srdečního selhání s průkazem strukturální a/nebo funkční srdeční abnormality a/nebo zvýšení hodnoty natriuretických peptidů (NP) při hodnotě ejekční frakce levé komory (EF LK) ≥ 50 %. Pro diagnostiku HFpEF je nezbytné posouzení klinické anamnézy, fyzikální vyšet-

Adresa pro korespondenci: MUDr. Terézia Švarcová, I. interní kardioangiologická klinika, Fakultní nemocnice Hradec Králové, Sokolská 581, 500 05 Hradec Králové, e-mail: svarcter@fnhk.cz

Tento článek prosím citujte takto: Švarcová T. Postavení gliflozinů v léčbě srdečního selhání se zachovanou ejekční frakcí. Cor et Vasa Case Reports 2024;7(Suppl. 1):2–6.

ření, testování natriuretických peptidů, echokardiografické údaje a invazivní zátěžové testování.[5,6]

Popis případu

V kazuistice prezentujeme případ naší pacientky s HFpEF. Jedná se o 76letou hypertoničku s paroxysmální fibrilací síní. Kvalitu života této ženy ovlivňují i další její diagnózy, zejména chronická obstrukční bronchopulmonální nemoc (CHOPN) a pravostranný lumboischialgický syndrom při osteochondróze L5–S1. Pro četné neurologické potíže (recidivující migréna, algický syndrom páteře) absolvovala i výpočetní tomografii (CT) mozku s nálezem postischemických ložisek vpravo parietálně do 8 mm. Pacientka byla poprvé vyšetřena kardiologem v roce 2016 pro paroxysmální fibrilaci síní. V tomto roce při 24h monitoraci EKG byly opakovaně zachyceny dvouminutové paroxysmy fibrilace síní. Vzhledem k hodnotě skóre CHA_2DS_2-VASc 5 byla již v té době zahájena antikoagulační léčba (apixaban). Bylo provedeno ultrazvukové (UZ) vyšetření srdce v roce 2016 s normální kinetikou a systolickou funkcí levé komory. Tehdy ošetřující kardiolog zahájil léčbu propafenonem. Pro abnormální EKG (inverze vlny T v hrudních svodech) a bolesti na hrudi bylo provedeno v roce 2018 koronarografické vyšetření s normálním nálezem (obr. 1, https://www.cksonline.cz/coretvasa-case-reports/clanky.php?p=detail&id=172&pid=2095&file=1257, https://www.cksonline.cz/coretvasa-case-reports/clanky.php?p=detail&id=172&pid=2095&file=1255). V letech 2018–2022 byla dispenzarizována v kardiologické ambulanci, stav stabilní.

Dlouhodobě užívala bisoprolol, apixaban, propafenon, atorvastatin, venotonikum, escitalopram, esomeprazol, inhalační tiotropium a salbutamol.

V naší ambulanci byla vyšetřena poprvé v červnu 2022 a stěžovala si na nepravidelné obtěžující palpitace dvakrát týdně. Anamnesticky byla zjevná chronická námahová dušnost NYHA II. Pacientka byla mimo jiné dispenzarizována na plicní ambulanci pro CHOPN. Rtg plic bylo bez patologie. Dle 24h monitorace EKG byl přítomen sinusový rytmus s přiměřenou komorovou odpovědí a pouze krátké běhy fibrilace síní. Neprojevovala se korelace s potížemi, delší EKG monitoraci si nepřála. Byla jí navržena léčba inhibitorem angiotenzin konvertujícího enzymu (ACEI) – v té době nechtěla měnit léčbu, cítila se dobře.

V prosinci 2022 byla vyšetřena na akutní interní ambulanci pro progredující námahovou dušnost – musela se zastavovat již po 20 metrech chůze. Na EKG byl patrný sinusový rytmus s četným výskytem supraventrikulárních extrasystol (SVES), na rtg plic byly popsány pozánětlivé změny parakardiálně bilaterálně více vlevo a městnavé změny (obr. 2, https://www.cksonline.cz/coretvasa-case-reports/clanky.php?p=detail&id=172&pid=2095&file=1266), UZ vyšetření srdce s normální kinetikou a systolickou funkcí LK, nebyly patrné ultrazvukové ani laboratorní známky pro akutní koronární syndrom či plicní embolii, koncentrace apixabanu byla v normě. Nemocná byla odeslána do domácí péče s doporučením časné kontroly kardiologem.

V lednu 2023 byla pacientka vyšetřena v naší ambulanci, přetrvávala u ní progredující dušnost, udávala prodělání respiračního infektu v prosinci 2022, dále rozvoj deprese a ataky úzkosti v nočních hodinách spojené s dušností (potíže připisovala psychickému napětí z důvodu rodinných problémů), působila frustrovaně a ptala se, zda by se její potíže nedaly zmírnit.

Poslechový nález byl v normě. Při kontrole na EKG byl zaznamenán sinusový rytmus s frekvencí 100/min a triplet SVES, repolarizační změny staršího data. Bylo provedeno UZ vyšetření srdce s nálezem mírné difuzní hypokineze, ejekční frakce levé komory 50 %, dilatace obou síní, mírné hypertrofie komorového septa, UZ známek diastolické dysfunkce LK I. stupně. Proběhlo i plicní vyšetření se závěrem CHOPN beze známek exacerbace.

Pravděpodobnost přítomnosti srdečního selhání se zachovanou ejekční frakcí dle skóre H_2FPEF[1] byla 94,8 % – pacientka ve vyšším věku s nadváhou, při UZ vyšetření E/Em průměr 11, gradient na trikuspidální chlopni 37 mm Hg, v anamnéze fibrilace síní. Bylo doplněno vyšetření NT-proBNP – 2 771 pg/ml (tabulka 1 a obr. 3, https://www.cksonline.cz/coretvasa-case-reports/clanky.php?p=detail&id=172&pid=2095&file=1267).

Hodnota skóre HFA-PEFF[2] byla u naší pacientky 6 bodů (některé UZ parametry viz obr. 4A–D, https://www.ckson-

Obr. 1 – Koronarogram z roku 2018 – normální nález

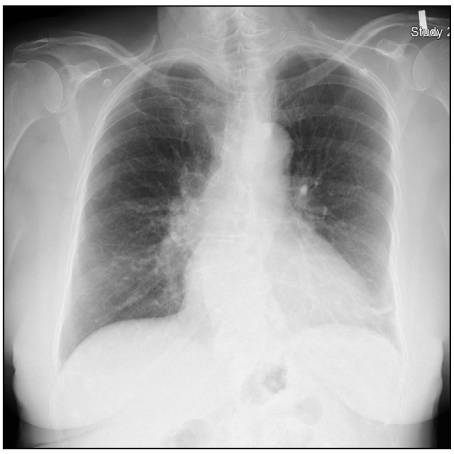

Obr. 2 – Rtg plic

Tabulka 1 – Vývoj laboratorních parametrů po zahájení léčby gliflozinem

	NT-proBNP (pg/ml)	ALT (µkat/l)	AST (µkat/l)	CKD-EPI (ml/s/1,73 m²)	Hematokrit	Urea (mmol/l)	Kreatinin (µmol/l)
20. 1. 2023	2 771	0,68	0,7	1,26	0,361	6,49	68
25. 4. 2023	2 687			0,95		5,2	85
11. 5. 2023				0,83			
20. 8. 2023	268	0,6	0,65	1,23	0,405	5,8	69

ALT – alaninaminotransferáza; AST – aspartátaminotransferáza; CKD-EPI – Chronic Kidney Disease – Epidemiology Collaboration; NT-proBNP – N-terminální fragment natriuretického propeptidu typu B.

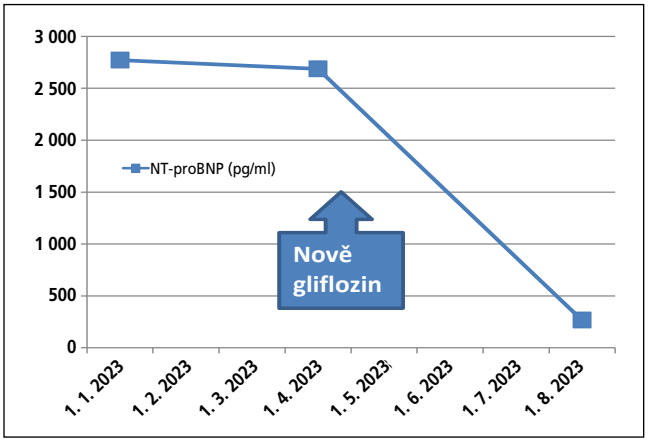

Obr. 3 – Vývoj hodnot NT-proBNP během léčby. NT-proBNP – N-terminální fragment natriuretického propeptidu typu B.

line.cz/coretvasa-case-reports/clanky.php?p=detail&id=172&pid=2095&file=1258, https://www.cksonline.cz/coretvasa-case-reports/clanky.php?p=detail&id=172&pid=2095&file=1259, https://www.cksonline.cz/coretvasa-case-reports/clanky.php?p=detail&id=172&pid=2095&file=1260, https://www.cksonline.cz/coretvasa-case-reports/clanky.php?p=detail&id=172&pid=2095&file=1261), pro diagnostiku HFpEF je potřebná hodnota výsledného skóre ≥ 5 bodů.

Kromě diagnostiky HFpEF může být skóre HFA-PEFF užitečné pro predikci příhod souvisejících se srdečním selháním u pacientů s HFpEF , zejména při hodnotě ≥ 4,5.[7]

Krevní tlak s normální hodnotou 124/76 mm Hg. Již v lednu 2023 byl pacientce navržen gliflozin na vlastní úhradu, tehdy z finančních důvodů odmítla. Byla zahájena léčba malou dávkou ACEI s postupnou uptitrací (Tritace 1,25 mg 1-0-1), pro obavu z dysfunkce levé ko-

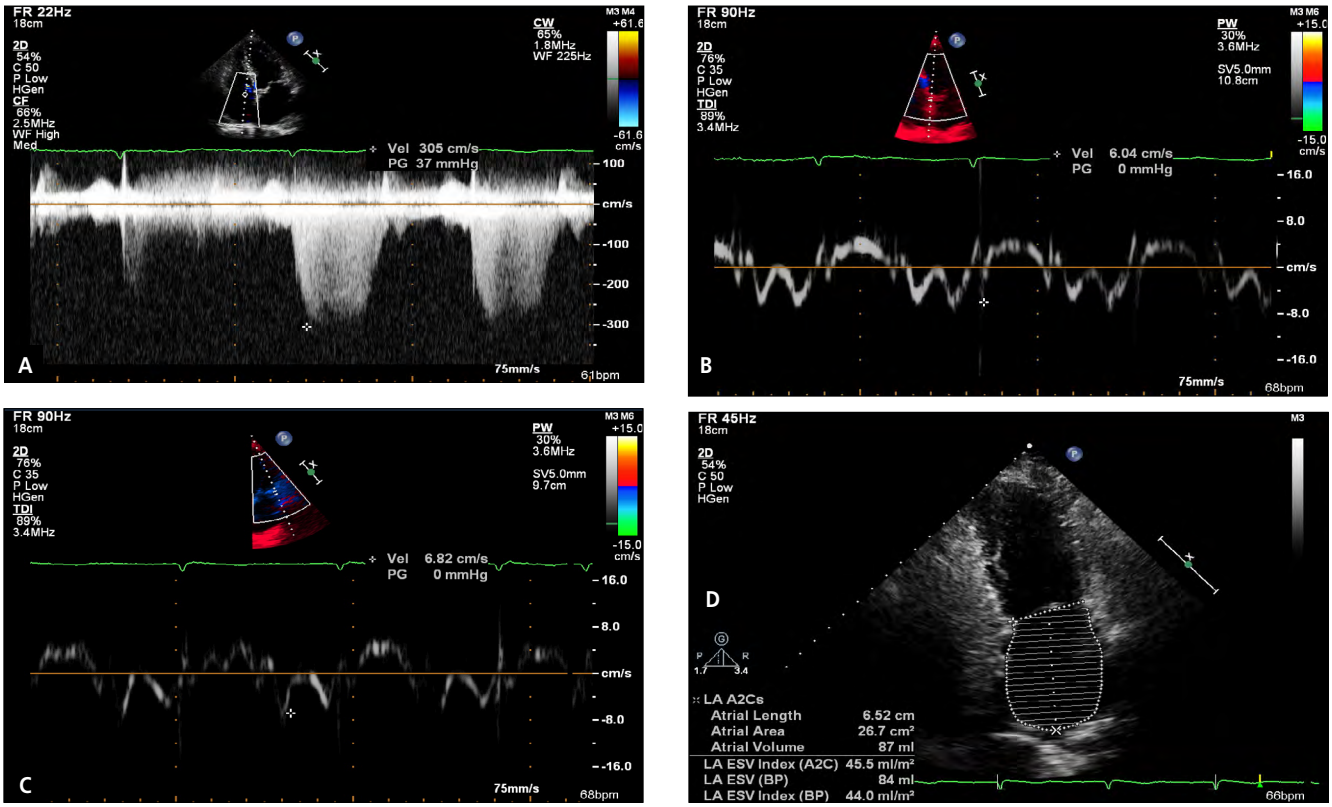

Obr. 4 – Ukázky ultrazvukových parametrů používaných v diagnostickém algoritmu srdečního selhání se zachovanou ejekční frakcí (HFpEF). (A) Měření gradientu na trikuspidální chlopni, (B) e´ septálně, (C) e´ laterálně, (D) dvoudutinová projekce při měření objemu levé síně – LA ESV (left atrium endsystolic volume). LA ESV BP (left atrium endsystolic volume biplane) – průměrovaný objem levé síně z čtyřdutinové a dvoudutinové projekce

Tabulka 2 – Vývoj koncentrací minerálů a krevního obrazu po zahájení léčby gliflozinem

	Sodík (Na) (mmol/l)	Draslík (K) (mmol/l)	Chloridy (Cl) (mmol/l)	Hemoglobin (g/l)
20. 1. 2023	142	4,73	105	125
8. 3. 2023	140	4,1	105	
11. 4. 23 nasazen Verospiron				
25. 4. 2023	140	5,3	106	
25. 4. 2023 redukce dávky léku Verospiron				
11. 5. 2023	142	5,29	105	
11. 5. 23 vysazení léku Verospiron, nasazení empagliflozinu				
20. 8. 2023	143	3,99	102	135

mory (pokles ejekční frakce, anamnéza virózy, vzestup NT-proBNP) byl propafenon nahrazen amiodaronem (po domluvě s pacientkou po vysvětlení benefitů i nežádoucích účinků léčby). Bylo provedeno EKG holterovské monitorování s opakovaným záchytem kratičkých běhů SVES, jinak sinusový rytmus. Holterovské monitorování krevního tlaku (TK) zachytilo vysokou průměrnou hodnotu nočního TK (142/75 mm Hg). Dávka ACEI byla titrována. Do léčby byl přidán antagonista aldosteronu (Verospiron) a kličkové diuretikum. Verospiron jsme museli následně vysadit z důvodu hyperkalemie i při malé dávce. Pro sklon k bradykardii při užívání amiodaronu dle 24h monitorace EKG byla redukována dávka betablokátoru.

I po úpravě léčby, korekci hypertenze a optimalizaci srdeční frekvence udávala pacientka při další kontrole v květnu 2023 dušnost mírnější, ale obtěžující, nevyšla ani osm schodů. Pro možnost preskripce gliflozinu z důvodu úhrady pojišťovnou byl nově předepsán empagliflozin. Při poslední kontrole v srpnu 2023 byla pacientka spokojená, ataky úzkosti vymizely, dušnost je pouze mírná při větší námaze – jistě došlo ke zlepšení stavu, zvládá činnosti, které potřebuje.

Při poslední kontrole nám spokojeně při provádění UZ vyšetření srdce vykládala svůj životní příběh se dvěma manžely, jedním milencem a třemi dětmi, kariérou v novinách (zmiňuji s laskavým dovolením pacientky) a její psychická pohoda výrazně kontrastovala s frustrací a nemluvností v době akutních potíží před půl rokem při dekompenzaci srdečního selhání. I když rodinné potíže přetrvávají, čelí jim s jinou energií.

Při kontrolním UZ vyšetření srdce byla patrná normální kinetika a systolická funkce LK, EF LK 60 %.

Diskuse

Naše kazuistika dokládá přídatný benefit a zlepšení kvality života při zařazení gliflozinu do léčby HFpEF. Tento klinický efekt koreluje s výsledky randomizované multicentrické studie EMPEROR-Preserved,[8] ve které byli pacienti s HFpEF (NYHA II–IV a EF LK > 40 %) léčeni empagliflozinem nebo placebem. Při léčbě empagliflozinem došlo k redukci mortality z kardiovaskulárních příčin a hospitalizací pro srdeční selhání. U naší pacientky léčbu spironolactonem komplikovala hyperkalemie, proto byl empagliflozin vítanou volbou. Koncentrace kalia při léčbě gliflozinem zůstávala v mezích normy, bez nutnosti navyšování dávky kličkového diuretika s rizikem zhoršení renálních funkcí (tabulka 2). Empagliflozin má naopak nefroprotektivní efekt. Z poolované metaanalýzy studie EMPEROR-Reduced a EMPEROR-Preserved víme, že empagliflozin oproti placebu u pacientů se srdečním selháním redukuje riziko hyperkalemie o 18 % (poměr rizik [HR] 0,82, 95% interval spolehlivosti [CI] 0,71–0,95, $p < 0,05$).[9]

V randomizované studii EMPA-KIDNEY,[10] která zahrnovala víc než 6 000 pacientů, byl empagliflozin podáván pacientům s těžkou renální insuficiencí nebo u pacientů s mírnějším stupněm renální insuficience a proteinurií. Během dvouletého sledování došlo ke statisticky významné redukci progrese onemocnění ledvin nebo úmrtí z kardiovaskulárních příčin (HR 0,72, 95% CI 0,64–0,82; $p < 0,001$) u pacientů léčených empagliflozinem ve srovnání s placebem.

Nabízí se i zamyšlení nad možností ovlivnění psychických potíží pacientů léčbou srdečního selhání a zmírněním dušnosti. Tato žena si myslela, že je dušná z důvodu psychického vypětí. Vývoj stavu spíše dokládá, že psychické vypětí trvalo z důvodu zhoršení dušnosti, kterou se nám podařilo titrací léčby srdečního selhání zmírnit.

Závěr

Naše klinická praxe, ale i velké randomizované studie prokazují kombinovaný benefit gliflozinu pro nemocné se srdečním selháním a renálním poškozením s výhodou redukce hyperkalemie. Proto se tato skupina léků posouvá v doplněných doporučeních Evropské kardiologické společnosti z roku 2023[8] pro diagnostiku a léčbu srdeční selhání do třídy doporučení IA i pro pacienty s HFpEF.

Prohlášení autorky o možném střetu zájmů
Žádný střet zájmů.

Prohlášení autorky o etických aspektech publikace
Autorka prohlašuje, že práce byla vedena v souladu s Helsinskou deklarací.

Informovaný souhlas
Pacientka udělila souhlas s publikováním případu.

Odkaz na článek online
https://www.cksonline.cz/coretvasa-case-reports/clanky.php?p=detail&id=172

Literatura

1. Paulus WJ. H_2FPEF Score. At Last, a Properly Validated Diagnostic Algorithm for Heart Failure With Preserved Ejection Fraction. Circulation 2018;138:871–873.
2. Barandiarán Aizpurua A, Sanders-van Wijk S, Brunner-La Rocca HP, et al. Validation of the HFA-PEFF score for the diagnosis of heart failure with preserved ejection fraction. Eur J Heart Fail 2020;22:413–421.
3. McDonagh TA, Metra M, Adamo M, et al. 2023 Focused Update of the 2021 ESC Guidelines for the diagnosis and treatment of acute and chronic heart failure. Eur Heart J 2023;44:3627–3639.
4. Heidenreich P, Bozkurt B, Aguilar D, et al. 2022 AHA/ACC/HFSA Guideline for the Management of Heart Failure: A Report of the American College of Cardiology/American Heart Association Joint Committee on Clinical Practice Guidelines. J Am Coll Cardiol 2022;79:e263–e421.
5. Borlaug B. Evaluation and management of heart failure with preserved ejection fraction. Nat Rev Cardiol 2020;17:559–573.
6. Málek F, Veselý J, Pudil R, et al. Souhrn Doporučených postupů Evropské kardiologické společnosti pro diagnostiku a léčbu srdečního selhání z roku 2021. Cor Vasa 2022;64:121–162.
7. Egashira K, Sueta D, Komorita T, et al. HFA-PEFF scores: prognostic value in heart failure with preserved left ventricular ejection fraction . Korean J Intern Med 2022;37:96–108.
8. Anker SD, Butler J, Filippatos G, et al. Empagliflozin in Heart Failure with a Preserved Ejection Fraction. N Engl J Med 2021;385:1451–1461.
9. Ferreira JP, Zannad F, Butler J, et al, Empagliflozin and serum potassium in heart failure: an analysis from EMPEROR-Pooled. Eur Heart J 2022;43:2984–2993.
10. Herrington WG, Staplin N, Wanner C. Empagliflozin in Patients with Chronic Kidney Disease. N Engl J Med 2023;388:117–127.

CURRICULUM VITAE

MUDr. Terézia Švarcová absolvovala v roce 2004 obor všeobecné lékařství na Jesseniově lékařské fakultě v Martině. V roce 2007 získala atestaci 1. stupně z vnitřního lékařství, v roce 2010 atestaci 2. stupně z vnitřního lékařství a v roce 2019 z kardiologie. V letech 2012–2021 pracovala v Kardiologické a interní ambulanci Edumed, s.r.o., v Jaroměři, od roku 2021 dosud pracuje v Kardiologické ambulanci Edumed, s.r.o., v Hradci Králové a od roku 2014 dosud na I. interní kardioangiologické klinice FN Hradec Králové.

Úspěšná léčba těžkého srdečního selhání za užití komplexní moderní farmakologické léčby

(Successful treatment of severe heart failure using complex modern pharmacological treatment)

Monika Čutková[a], Leona Pávková[b], Jiří Haniš[a]

[a] *Kardiocentrum, Nemocnice České Budějovice, a.s., České Budějovice*
[b] *Cévní centrum, Kardiologie, České Budějovice*

Klíčová slova:
HFrEF
Moderní farmakoterapie
Srdeční selhání

SOUHRN

Srdeční selhání je klinický syndrom sestávající z hlavních příznaků (např. dušnost, únava), které mohou být doprovázeny fyzikálními známkami (např. zvýšeným tlakem v krčních žilách, plicními chrůpky a periferními otoky). V České republice chronické srdeční selhání postihuje více než čtvrt milionu osob a jeho výskyt se bude v budoucnosti zvyšovat. Je nejčastější příčinou hospitalizací na interních odděleních v ČR. Péče o pacienty se srdečním selháním je velmi nákladná, dlouhodobá. Vyžaduje maximální spolupráci pacienta i pečlivé vedení ambulantního kardiologa, velmi často i ve spolupráci dalších ambulantních specialistů. V naší kazuistice předkládáme příznivou zkušenost v léčbě srdečního selhání s těžkou systolickou dysfunkcí levé komory pomocí komplexní moderní farmakologické léčby. U nemocného došlo k normalizaci ejekční frakce levé komory z 20 % na 60 %, klinicky k vzestupu z funkční třídy NYHA III–IV do NYHA I.

© ČKS, 2024.

Keywords:
Heart failure
HFrEF
Modern pharmacological therapy

ABSTRACT

Heart failure is a clinical syndrome consisting of major symptoms (for example dyspnea and fatigue) that may be accompanied by physical signs (for example increased pressure in the neck veins, pulmonary crackles, and peripheral edema). In the Czech Republic, chronic heart failure afflicts more than one quarter of a million of people and its prevalence will increase in the future. It is the most common cause of hospitalization in departments of internal medicine in the Czech Republic. Treatment of patients with heart failure is very expensive and time-consuming. It requires maximum cooperation of patients and regular checkups at an ambulatory cardiologist, very commonly cooperating with other ambulatory specialists. In our case report, we demonstrate a successful treatment of heart failure with severe systolic dysfunction. Our patient's ejection fraction increased from 20% to 60%, along with the NYHA classification improving from III–IV to I.

Úvod

Srdeční selhání je stav, kdy srdce není schopno přečerpávat krev v souladu s metabolickými potřebami organismu. Jedná se o komplikované onemocnění, které postihuje více než 60 milionů lidí na celém světě.[1]

Chronické srdeční selhání postihuje v České republice v současnosti 250 000–300 000 osob a jeho výskyt bude i v budoucnosti dále narůstat. Srdeční selhání je nejčastější příčinou hospitalizací na interních odděleních v ČR (data Ústavu zdravotnických informací a statistiky [ÚZIS] ČR) a nejnákladnější interní klasifikační jednotkou, především kvůli nákladům na hospitalizace.[2]

Diagnóza chronického srdečního selhání vyžaduje přítomnost symptomů a/nebo známek srdečního selhání a objektivní průkaz srdeční dysfunkce. Mezi typické příznaky a známky patří dušnost, únava a otoky kotníků.[3] Tři hlavní cíle léčby srdečního selhání se sníženou ejekční frakcí (heart failure with reduced ejection fraction, HFrEF) jsou: snížení mortality, prevence hospitalizací a zlepšení kvality života.

Adresa: MUDr. Monika Čutková, Kardiocentrum, Nemocnice České Budějovice, a.s., Boženy Němcové 585/54, 370 01 České Budějovice, e-mail: cutkova.monika@nemcb.cz

Tento článek prosím citujte takto: Čutková M, Pávková L, Haniš J. Úspěšná léčba těžkého srdečního selhání za užití komplexní moderní farmakologické léčby. Cor et Vasa Case Reports 2024;7(Suppl. 1):7–10.

Farmakoterapie srdečního selhání zahrnuje přípravky čtyř farmakologických skupin: inhibitory angiotenzin konvertujícího enzymu (ACEI) nebo inhibitory receptoru AT_1 pro angiotenzin II a neprilysinu (ARNI), betablokátory, antagonisty mineralokortikoidních receptorů a inovativní skupinou jsou inhibitory sodíko-glukózového kotransportéru 2 (SGLT2). Nedílnou součástí léčby bývají ve většině případů také diuretika.

Sacubitril/valsartan je nový typ léku, který byl nedávno uveden na trh. Jedná se o inhibitor systému renin-angiotenzin-aldosteron (konkrétně receptorů AT_1 pro angiotenzin IIa) a současně inhibitor neprilysinu, neutrální endopeptidázy, která brání odbourávání natriuretických peptidů, a tak potencuje jejich účinky. Ve velké studii PARADIGM-HF bylo prokázáno u nemocných s chronickým srdečním selháním se sníženou ejekční frakcí levé komory (EF LK) ve srovnání s léčbou ACEI enalaprilem snížení mortality z kardiovaskulárních příčin (–20 %), celkové mortality (–16 %) i počtu hospitalizací pro srdeční selhání (–21 %).[4]

Další významnou a inovativní skupinou léků v terapii srdečního selhání jsou gliflozíny. Do klinické praxe byly uvedeny jako antidiabetika, jež inhibicí transportéru sodíku a glukózy (SGLT2) v proximálním tubulu ledvin zvyšují glykosurii a zlepšují kompenzaci diabetu. Navíc významně snižují riziko hospitalizace pro srdeční selhání a významně pozitivně ovlivňují prognózu těchto pacientů.[5] Při léčbě pacientů se srdečním selháním se sníženou ejekční frakcí (s diabetem nebo bez diabetu) jsou od roku 2021 dapagliflozin (studie DAPA-HF) a empagliflozin (studie EMPEROR-Reduced) kardiology doporučovány k prevenci hospitalizací pro srdeční selhání a ke snížení mortality s nejsilnější třídou a úrovní důkazů.[6]

Popis případu

Představujeme případ 55letého, dosud zcela zdravého muže, nekuřáka, rekreačního sportovce se zálibou ve vysokohorské turistice, bez chronické medikace, s negativní rodinnou anamnézou. Pacient byl přijat na kardiologické oddělení pod obrazem oboustranného srdečního selhání. Anamnesticky prodělal měsíc před přijetím asymptomatickou infekci SARS-CoV-19. Pozitivita SARS-CoV-19 byla zjištěna v rámci pravidelného povinného testování zaměstnanců. Pozitivní antigenní test byl následně potvrzen i diagnostikou polymerázové řetězové reakce (PCR). Symptomy infekce nepozoroval náš pacient žádné. Symptomatologie srdečního selhání ve smyslu snížené tolerance zátěže a postupného nárůstu dušnosti, lehkých otoků dolních končetin a dyspeptických potíží se začala rozvíjet tři týdny před přijetím k hospitalizaci.

Při přijetí na kardiologické oddělení již byla přítomna výrazná dušnost, III.–IV. stupně dle klasifikace NYHA. Hemodynamicky byl pacient stabilní, hodnoty tlaku byly uspokojivé kolem 120/70 mm Hg, puls 80–90/min. Echokardiografické vyšetření prokázalo velmi těžkou systolickou dysfunkci levé komory srdeční (LK) s ejekční frakcí (EF) 20 %, extrémní dilataci levostranných srdečních oddílů (průměr LS 5,1 cm, diastolický rozměr levé komory [LVIDd] 8,0 cm), kulovitě remodelovanou LK s těžkou difuzní hypokinezí, bez významných chlopenních vad, nízký tepový objem, pravostranné oddíly hraniční velikosti, známky jen lehké plicní hypertenze. Ve vstupní laboratoři byla přítomna elevace N-terminálního fragmentu natriuretického propeptidu typu B (NT-proBNP) na 6 171 ng/l (za hranici normy pro chronické srdeční selhání je považováno NT-proBNP > 125 ng/l), troponin I byl jen lehce nad hranicí laboratorní normy 57 ng/l (norma 48 ng/l), byly také hraniční hodnoty jaterních transamináz, ostatní laboratorní parametry byly v pořádku. Na EKG byl od přijetí přítomný sinusový rytmus se štíhlým komplexem QRS. Během monitorace EKG byly ale zachyceny velmi četné polytopní komorové extrasystoly (KES), které tvořily 20 % všech komplexů QRS. Velmi často byly zachyceny v bigeminické a trigeminické vazbě, ojedinělé kuplety KES, žádné nesetrvalé komorové tachykardie. Byla zahájena standardní léčba srdečního selhání malou dávkou perindoprilu 2 mg/den, bisoprololu 2,5 mg/den, furosemidu 40 mg/den a spironolactonu 25 mg/den. V rámci diferenciální diagnostiky srdečního selhání byla doplněna selektivní koronarografie, která prokázala normální nález na věnčitých tepnách. Pacient byl propuštěn po pěti dnech ve stabilním, celkově uspokojivém stavu, NYHA II.–III. stupně, hodnoty krevního tlaku kolem 100–110 / 60–70 mm Hg (obr. 1,

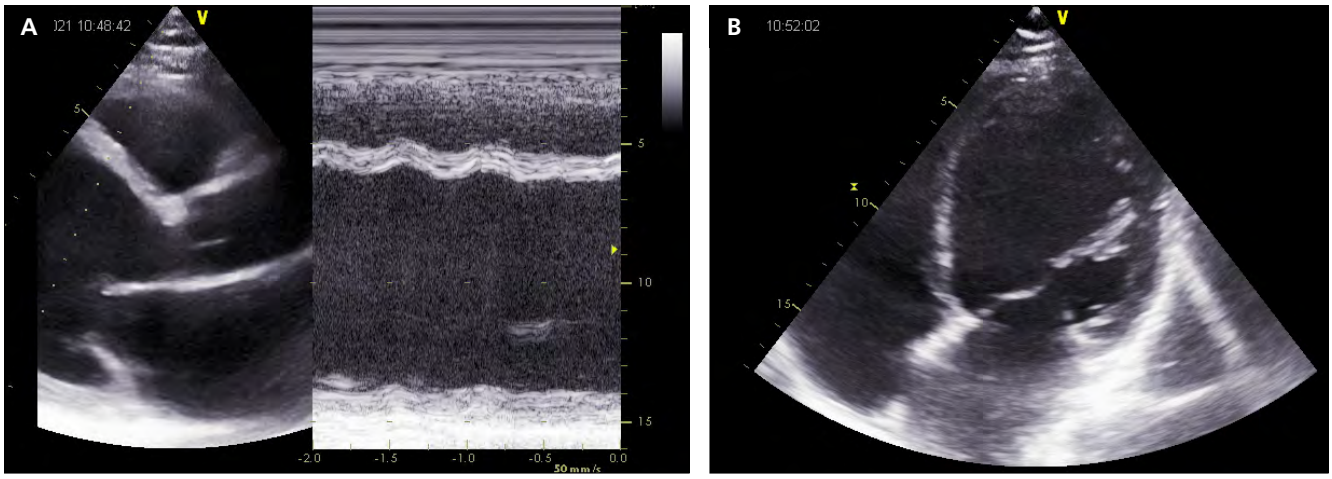

Obr. 1 – (A, B) Echokardiografický nález extrémní dilatace levostranných srdečních oddílů, těžké systolické dysfunkce LK s EF 20 %, LK kulovitě remodelovaná s těžkou difuzní hypokinezí

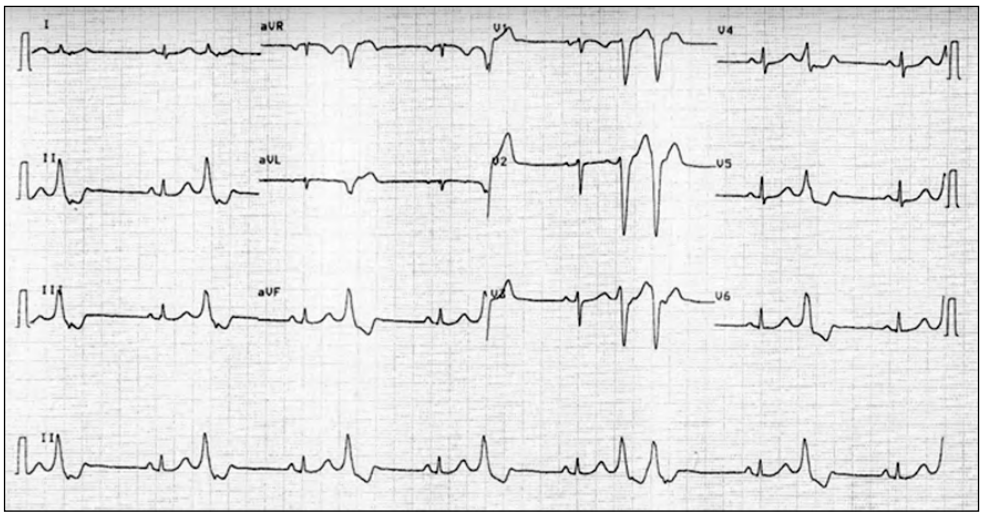

Obr. 2 – EKG s četnou komorovou extrasystolií – bigeminicky vázané KES, 1× kuplet

https://www.cksonline.cz/coretvasa-case-reports/clanky.php?p=detail&id=171&pid=2095&file=1263, https://www.cksonline.cz/coretvasa-case-reports/clanky.php?p=detail&id=171&pid=2095&file=1262).

S odstupem měsíce za stabilního stavu byl ambulantně zaveden sacubitril/valsartan v počáteční dávce 24/26 mg a současně navýšena dávka bisoprololu na 5 mg/den. Kontrolní echokardiografie zůstala se stacionárním obrazem těžké dilatace a dysfunkce LK. Také EKG zůstalo beze změny a při 24hodinovém ambulantním EKG monitorování byly nadále přítomny četné polytopní KES (21 %) – bigeminie, trigeminie, kuplety a triplety. Extrasystoly pacient subjektivně nevnímal (obr. 2, https://www.cksonline.cz/coretvasa-case-reports/clanky.php?p=detail&id=171&pid=2095&file=1264).

Po třech měsících od zahájení terapie srdečního selhání došlo dle echokardiografického vyšetření k mírnému zlepšení stavu – vzestupu EF LK na 30 % a tonizaci levostranných srdečních oddílů (průměr LS 4,5 cm, LVIDd 6,6 cm), laboratorně k poklesu NT-proBNP na 1 050 ng/l, klinicky třída NYHA II. Dále byla navýšena dávka sacubitril/valsartanu na 49/51 mg, krevní tlak (TK) byl po celou dobu léčby spíše na dolní hranici normy, klinicky byly patrné jen minimální symptomy z hypotenze ve smyslu občasného zamotání hlavy a vyšší únavy. Vzhledem k vzestupu kalemie na 5,3 mmol/l byla snížena dávka spironolactonu na 12,5 mg/den. Nově byl přidán empagliflozin v dávce 10 mg/den. U pacienta jsme indikovali implantaci kardioverteru-defibrilátoru v rámci primární prevence náhlé srdeční smrti, toto ale pacient i přes poučení odmítl a chtěl postupovat i nadále maximálně konzervativně.

Po šesti měsících léčby došlo k dalšímu významnému zlepšení klinického, echokardiografického, laboratorního i EKG nálezu. Při kontrolním echokardiografickém vyšetření byl zaznamenán vzestup EF LK na 45 % (průměr LS 4,3 cm, LVIDd 6,3 cm), klinicky I.–II. stupeň dle klasifikace NYHA, laboratorně byl zaznamenán pokles NT-proBNP na 212 ng/l. Dle 24hodinové monitorace EKG je přítomný sinusový rytmus, pouze ojedinělé KES, v celkovém počtu 1 %. Dle kontrolních laboratorních odběrů došlo ale ke zhoršení renálních parametrů se vzestupem kreatininu na 141 µmol/l (stabilně kolem 100 µmol/l), v krevním obraze byla nově přítomná sideropenická mikrocytární anémie s hemoglobinem 105 g/l. Pacient byl ambulantně dovyšetřen v nefrologické ambulanci, ultrazvuk ledvin byl v pořádku. Také byla doplněna vyšetření k vyloučení ztrátové

Tabulka 1 – Anamnéza, základní léčba a změny léčby po diagnóze HF

Anamnéza (včetně časových údajů, pokud jsou k dispozici)	Základní léčba	Termín zahájení a ukončení základní léčby (pokud je k dispozici)	Změna na jinou léčbu (pokud je relevantní)	Termín zahájení a ukončení jiné léčby (pokud je k dispozici)
3/2021 – PCR pozitivita covidu-19	Sine			
4/2021 – primomanifestace HF	Perindopril 2 mg/den Bisoprolol 2,5 mg/den Furosemid 40 mg/den Spironolacton 25 mg/den	4/2021 zahájení léčby	5/2021 záměna perindoprilu za sacubitril/valsartan 24/26 mg, 7/2021 navýšení dávky na 49/51 mg, 5/2021 zvýšení dávky bisoprololu na 5 mg/den	Od 10/2021 snížena dávka furosemidu na 20 mg/den, od 2/2022 zcela vysazen, od 7/2021 snížena dávka spironolactonu na 12,5 mg/den pro hyperkalemii
	Empagliflozin 10 mg/den	9/2021 zahájení léčby		

HF – srdeční selhání; PCR – polymerázová řetězová reakce.

anémie, ta nebyla potvrzena. U pacienta jsme snížili dávku furosemidu na 20 mg/den a přidali jsme přípravky s železem 80 mg/den. Sacubitril/valsartan, betablokátor ani spironolacton jsme již s ohledem na nižší hodnoty tlaku a vyšší hodnotu renálních parametrů a kalemie nenavyšovali, jednalo se o maximální tolerované dávky.

Po deseti měsících léčby se echokardiografický nález zcela normalizoval, EF LK vzrostla na 60 %, levostranné srdeční oddíly se tonizovaly (průměr LS 4,0 cm, LVIDd 5,6 cm). Pacient je klinicky bez potíží, I. stupeň klasifikace NYHA. Hodnota NT-proBNP při poslední kontrole byla 112 ng/l. Renální parametry jsou stacionární s kreatininem 130–140 µmol/l, krevní obraz a parametry metabolismu železa byly upraveny. Z medikace byl následně zcela vysazen furosemid, ostatní léčba byla ponechána beze změny. Pacient zůstává v péči ambulantního kardiologa, nefrologa a praktického lékaře (tabulka 1).

Diskuse

Péče o pacienty se srdečním selháním je po všech stránkách velmi náročná a ne vždy úspěšná. Nutné jsou pravidelné ambulantní kontroly zahrnující kontrolu TK, fyzikálního nálezu, echokardiografické, EKG a laboratorní vyšetření. Vhodný je také selfmonitoring tlaku a dohoda na případném zhodnocení stavu přes telefon nebo e-mail. Zásadní je titrovat léčbu dle současných doporučení do maximálních tolerovaných dávek a využít i nejmodernější modality farmakoterapie zahrnující podání sacubitril/valsartanu, dapagliflozinu nebo empagliflozinu. Podstatnou součástí léčby je compliance ze strany pacienta, které musí předcházet pečlivé poučení o závažnosti stavu a přínosu moderní léčby.

V terapii srdečního selhání je klíčový multidisciplinární přístup k pacientům, na němž se vedle kardiologa podílejí diabetologové, endokrinologové, nefrologové a lékaři dalších odborností, v neposlední řadě také praktičtí lékaři. Je kladen důraz na screening a léčbu komorbidit, především kontrolu renálních funkcí, minerálů a léčbu chronické anémie. Důležité je také modulovat metabolismus železa, jehož deficit je charakteristický pro většinu chronických onemocnění.

CURRICULUM VITAE

MUDr. Monika Čutková absolvovala v roce 2008 obor všeobecné lékařství na LF UK v Plzni. V červnu 2016 absolvovala základní interní kmen. Od března 2009 dosud pracuje na Kardiologickém oddělení Nemocnice České Budějovice, a.s.

Závěr

V naší kazuistice prezentujeme případ pacienta, jehož vstupní klinický, laboratorní a echokardiografický nález byl nepříznivý. Při pečlivě vedené léčbě a příkladné compliance k farmakologické léčbě ze strany pacienta byla léčba úspěšná. Během deseti měsíců komplexní moderní farmakologické léčby došlo postupně k normalizaci echokardiografického, EKG, laboratorního a klinického stavu.

Postupná uptitrace léčby srdečního selhání při pečlivém monitorování klinického stavu a spolupráci pacienta přináší velmi dobré výsledky. Moderní léčba srdečního selhání umožňuje v dnešní době dosáhnout maximálních výsledků, kdy i těžké srdeční selhání může být při dobře vedené léčbě plně reverzibilní.

Prohlášení autorů o možném střetu zájmů
Žádný střet zájmů.

Prohlášení autorů o etických aspektech publikace
Autoři prohlašují, že práce byla vedena v souladu s Helsinskou deklarací.

Informovaný souhlas
Pacient udělil souhlas s publikováním případu.

Odkaz na článek online
https://www.cksonline.cz/coretvasa-case-reports/clanky.php?p=detail&id=171

Literatura

1. American Heart Association. What is Heart Failure? Dostupné z: https://www.heart.org/en/health-topics/heart-failure/what-is-heart-failure. Navštíveno: 14. 12. 2023
2. Málek F, Melenovský V, Krejčí J, et al. Stanovisko výboru České asociace srdečního selhání ČKS k organizaci ambulancí srdečního selhání. Cor Vasa 2020;62:309–313.
3. Málek F, Veselý J, Pudil R, et al. Souhrn Doporučených postupů Evropské kardiologické společnosti pro diagnostiku a léčbu srdečního selhání z roku 2021. Cor Vasa 2022;64:121–162.
4. McMurray JJV, Packer M, Desai AS, et al. Angiotensin-neprilysin inhibition versus enalapril in heart failure. N Engl J Med 2014;371:993–1004.
5. Kato ET, Silverman MG, Mosenzon O, et al. Effect of Dapagliflozin on Heart Failure and Mortality in Type 2 Diabetes Mellitus. Circulation 2019;139:2528–2536.
6. Cosentino F, Grant PJ, Aboyans V, et al. 2019 ESC Guidelines on diabetes, pre-diabetes, and cardiovascular diseases developed in collaboration with the EASD: The Task Force for diabetes, pre-diabetes, and cardiovascular diseases of the European Society of Cardiology (ESC) and the European Association for the Study of Diabetes (EASD). Eur Heart J 2019;41:255–323.

Promarněná šance

(Missed oportunity)

Vladan Ryšavý

Interní oddělení, Nemocnice Břeclav, Břeclav

Klíčová slova:
Chronické srdeční selhání
Komplexní léčba srdečního selhání
Terapie srdečního selhání

SOUHRN

Kazuistika představuje pacienta s chronickým srdečním selháním ischemické etiologie. Diagnóza byla stanovena v roce 2002, kdy byla echokardiograficky prokázána systolická dysfunkce levé komory srdeční a následně koronarografie odhalila nemoc tří tepen. Pacient v únoru 2003 podstoupil aortokoronární bypass. Po operaci užíval standardní terapii ischemické choroby srdeční a chronického srdečního selhání. Pro přítomnost trombu v hrotu levé komory byl léčen antikoagulační terapií. V roce 2005 podstoupil operaci tepen dolních končetin z indikace ischemické choroby tepen dolních končetin. V rámci primární prevence náhlé srdeční smrti mu byl v roce 2009 implantován implantabilní kardioverter-defibrilátor (ICD). Dlouhodobě byl pacient ve funkční skupině NYHA II, EF LK měl okolo 25 %. V roce 2018 byla pacientovi nově diagnostikována fibrilace síní, zhoršení symptomů, NYHA III, byla u něj indikována kontrola rytmu a úprava terapie chronického srdečního selhání (CHF). S pacientem byla opakovaně probrána možnost komplexní terapie srdečního selhání včetně úvahy o přístrojové léčbě či transplantaci srdce. Z důvodu pracovního vytížení pacienta a dále z důvodu pandemie covidu-19 však tato otázka nebyla řešena včas. V roce 2021 absolvoval přešetření na kardiologické klinice (68 let) – vzhledem k věku a komorbiditám byla indikována pouze konzervativní terapie chronického srdečního selhání. Nově byl do medikace zařazen empagliflozin. Pacient i přes současnou maximální farmakologickou léčbu trpí zhoršujícími se symptomy srdečního selhání a je ve funkční skupině NYHA III.

© ČKS, 2024.

Keywords:
Chronic heart failure
Complex heart failure therapy
Heart failure therapy

ABSTRACT

This case report presents a patient with chronic heart failure of ischemic etiology. The diagnosis was established in 2002, when systolic dysfunction of the left ventricle was demonstrated by echocardiography and subsequently coronary angiography revealed 3-vessel disease. The patient underwent an aorto-coronary bypass in February 2003. After surgery, he used standard therapy for coronary heart disease and chronic heart failure. He was treated with anticoagulant therapy for the presence of a thrombus in the apex of the left ventricle too. In 2005, he underwent a surgery for peripheral artery disease. As a part of the primary prevention of sudden cardiac death, ICD was implanted in 2009. In the long term, the patient was in functional group NYHA II, left ventricle EF was around 25%. In 2018, atrial fibrillation was newly diagnosed, worsening of symptoms appeared, NYHA class III, the patient was indicated for rhythm control and modification of HF therapy. The possibility of complex heart failure therapy was repeatedly discussed with the patient, including the consideration of device therapy or heart transplantation. However, due to the patient's workload and the COVID-19 pandemic, this issue was not resolved in time. In 2021, he underwent a re-examination at the cardiology clinic (age 68) – due to his age and comorbidities, only conservative therapy for chronic heart failure was indicated. Empagliflozin was newly included in the medication. The patient, despite the current maximum pharmacological treatment, suffers from worsening symptoms of heart failure and is in functional group NYHA III.

Adresa pro korespondenci: MUDr. Vladan Ryšavý, Interní oddělení, Nemocnice Břeclav, U Nemocnice 3066/1, 690 02 Břeclav, e-mail: vladan.rysavy@gmail.com

Tento článek prosím citujte takto: Ryšavý V. Promarněná šance. Cor et Vasa Case Reports 2024;7(Suppl. 1):11–13.

Úvod

Chronické srdeční selhání lze bez nadsázky nazvat novodobou epidemií. S úspěchy v terapii akutního koronárního syndromu narůstá počet pacientů s chronickým srdečním selháním ischemické etiologie. Pokroky ve farmakologické i nefarmakologické léčbě srdečního selhání však zlepšují prognózu i kvalitu života také u pacientů s neischemickými kardiopatiemi. Základem terapie chronického srdečního selhání zůstávají inhibitory angiotenzin konvertujícího enzymu (ACEI), blokátory receptoru AT_1 pro angiotenzin II (ARB), inhibitory receptoru AT_1 pro angiotenzin II a neprilysinu (ARNI), betablokátory a antagonisté mineralokortikoidních receptorů. V posledních letech nacházejí však již své pevné místo nové skupiny léků, jako například inhibitory sodíko-glukózových kotransportérů 2 (SGLT2) (gliflozíny). Nefarmakologická léčba kromě změny životního stylu a režimových opatření zahrnuje přístrojovou léčbu (implantabilní kardioverter-defibrilátor, resynchronizační terapie, levostranná srdeční podpora) a transplantaci srdce. Předkládaná kazuistika pacienta se srdečním selháním chce demonstrovat nejen význam včasného zařazení všech indikovaných léků do terapie srdečního selhání a jejich důslednou titraci do doporučených dávek, ale také nutnost aktivního přístupu k pacientovi a jeho nemoci.

Kazuistika

Muž, narozen v roce 1958, kuřák, aktivní podnikatel, s lehkou nadváhou (BMI 25,96) trpěl od roku 2002 (v jeho 48 letech) noční dušností. Echokardiografické vyšetření prokázalo systolickou dysfunkci levé komory (LK) s její globální hypokontraktilitou a ejekční frakcí (EF) okolo 15–20 % (obr. 1, https://www.cksonline.cz/coretvasa-case-reports/clanky.php?p=detail&id=169&pid=2095&file=1265). Následná koronarografie prokázala nemoc tří tepen a pacient podstoupil v roce 2003 revaskularizační operaci – trojnásobný aortokoronární bypass (ramus interventricularis anterior [RIA], ramus diagonalis 1 [RD1], arteria coronaria dextra [ACD]). Po operaci došlo ke zlepšení kontraktility myokardu a EF LK byla okolo 35 %. Pacient byl léčen ramiprilem 2,5 mg denně, carvedilolem 25 mg 2× denně, z důvodů přítomnosti trombu v hrotu levé komory užíval trvale warfarin (TTR dlouhodobě > 75 %) a z důvodu izolované hypercholesterolemie byl léčen atorvastatinem v dávce 20 mg denně. Dále trpěl mírnou chronickou renální insuficiencí, hodnota kreatininu se dlouhodobě pohybovala okolo 110–145 µmol/l (odhadovaná glomerulární filtrace [eGFR] 0,81–1,13 ml/s/1,73 m^2), dále lehkou hyperurikemií (hodnota kyseliny močové 425 µmol/l), mírnou makrocytární anémií (hemoglobin 128 g/l, střední objem erytrocytů 108,6 fl), nebyl diabetik, hodnota hormonů štítné žlázy byla normální, netrpěl hyposideremií, hodnota celkového cholesterolu byla při hypolipidemické terapii 2,9 mmol/l a hodnota LDL cholesterolu byla 0,99 mmol/l. Při pravidelných kontrolách v kardiologické ambulanci se hodnota N-terminálního fragmentu natriuretického propeptidu typu B (NT-proBNP) pohybovala okolo 800 pg/ml a pacient byl hodnocen ve funkční třídě NYHA II. V roce 2005 podstoupil pravostranný femoropopliteální bypass z důvodů ischemické choroby dolních končetin. V rámci primární prevence náhlé srdeční smrti mu byl v roce 2009 implantován implantabilní kardioverter-defibrilátor (ICD), na kontroly defibrilátoru docházel pravidelně, při kontrolách byly detekovány jen krátké epizody nesetrvalé komorové tachykardie. Stav pacienta se zhoršil v roce 2018, kdy mu byla poprvé diagnostikována fibrilace síní, zpočátku jako paroxysmální se spontánní verzí na sinusový rytmus. Vzhledem k významné dilataci levé síně (průměr LS 55 mm) u něj nebylo indikováno intervenční řešení a do medikace byl zařazen digitalis (0,125 mg denně) a vzhledem ke zhoršení dechových potíží začal pacient užívat diuretickou terapii (furosemid 40 mg denně a spironolacton 25 mg denně), zároveň mu byl změněn ACEI za sacubitril/valsartan v dávce 24/26 mg 2× denně. Vzhledem ke sklonu k hypotenzi (tlak krve trvale okolo 110/60 mm Hg) nebylo možno titrovat dávku do vyšších hodnot. Od konce roku 2018 již byla fibrilace síní hodnocena jako permanentní. Vzhledem k postupné progresi potíží byla s pacientem opakovaně diskutována možnost nefarmakologické terapie srdečního selhání, byl informován o možnosti implantace levostranné srdeční podpory a možnosti transplantace srdce, byl nabádán k nekouření. Vzhledem k jeho četným podnikatelským aktivitám a dále pak k pandemii covidu-19 došlo ke komplexnímu přešetření na kardiologické klinice až v roce 2021. Vzhledem k četným komorbiditám (generalizovaná ateroskleróza, chronická obstrukční plicní nemoc, kuřák) bylo rozhodnuto o konzervativní terapii srdečního selhání. Do medikace byl nově v roce 2021 přidán empagliflozin v dávce 10 mg denně a byla zahájena terapie chronické obstrukční plicní nemoci. Stav pacienta je t.č. stabilizován, zůstává ve funkční třídě NYHA II–III, ejekční frakce levé komory je 22 % a hodnoty NT-proBNP se pohybují okolo 1 500 pg/ml. Sklon k hypotenzi nedovoluje dále titrovat dávku sacubitril/valsartanu, ze stejných důvodů musela být snížena dávka carvedilolu na 2× 12,5 mg denně. I přes maximální možnou farmakoterapii zůstává prognóza pacienta vážná a pravděpodobnost zhoršení stavu v budoucnu je velmi vysoká.

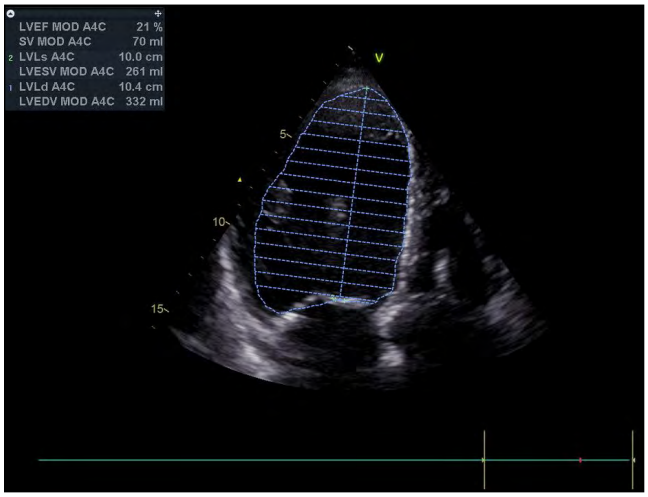

Obr. 1 – Záznam echokardiografického vyšetření – dokumentována je nízká EF LK, vizualizován je trombus v hrotu LK.

Diskuse

Chronické srdeční selhání je bezpochyby jednou z nejčastějších příčin úmrtí v rozvinutých zemích, krom vysoké mortality nese i vysokou morbiditu. Chronické srdeční selhání jako syndrom je stav, do kterého mohou vyústit různá srdeční onemocnění, ale i onemocnění, která primárně nepostihují kardiovaskulární systém (tyreotoxikóza, sepse). Nejčastější příčinou vzniku srdečního selhání je ischemická choroba srdeční, dále kardiomyopatie, chlopenní vady a hypertenzní nemoc. Prognóza chronického srdečního selhání nadále není i přes významné úspěchy ve farmakoterapii a v nefarmakologické léčbě příznivá a až 40 % pacientů, kteří byli pro symptomy srdečního selhání hospitalizováni, umírá do jednoho roku. Polovina nemocných s chronickým srdečním selháním umírá do pěti až osmi let od stanovení diagnózy. Díváme-li se na pacienta z výše uvedené kazuistiky pohledem těchto dat, mohlo by se zdát, že jeho léčba byla velmi účinná a úspěšná. Úkolem lékaře však jistě není léčit pacienta tak, aby splňoval statistická data a tzv. se vešel do tabulek, ale léčit pacienta individuálně, podle současných doporučení a s ohledem na jeho zájmy, preference, komorbidity a další faktory, které mohou terapii srdečního selhání ovlivnit. V našem případě vidím základní úskalí péče o pacienta v tom, že se nepodařilo přimět jej k tomu, aby přestal s kouřením cigaret. Kouření cigaret jako jeden z etiologických faktorů vzniku aterosklerózy zcela jistě významně přispělo k postižení srdečních tepen a následnému vzniku srdečního selhání a dále pak zapříčinilo vznik chronické obstrukční plicní nemoci, která významným způsobem zhoršila symptomy onemocnění a zhoršuje dále prognózu nemocného. Druhým faktorem, se kterým se nám nepodařilo zcela vypořádat, byl celkový životní styl pacienta, zaměřený na podnikatelský úspěch a výkon, což vedlo k tomu, že pacient ne zcela akceptoval naše doporučení omezit vysokou pracovní zátěž. Je prokázáno, že chronický stres svým vlivem na tepovou frekvenci a hodnotu krevního tlaku vede k významnému ovlivnění kardiovaskulárního systému. Dalším faktorem, jenž vstoupil do našeho společného rozhodování, kdy pacienta odeslat na specializované pracoviště, byla pandemie covidu-19, která odložila definitivní rozhodnutí o dalším postupu v terapii srdečního selhání. Lze se domnívat, že pokud by pacient absolvoval vyšetření na kardiologické klinice o několik let dříve, byla by jeho prognóza hodnocena jako lepší a byla by mu nabídnuta některá z možností nefarmakologické léčby srdečního selhání. Částečné zmírnění obtíží a snad i zlepšení prognózy pacienta přineslo zařazení empagliflozinu do chronické terapie.

Závěr

Kazuistika představuje pacienta s těžkou systolickou dysfunkcí LK, jehož stav byl dlouhodobě stabilní, bez významnějšího omezení. Zhoršení klinického stavu přišlo v jeho 64 letech, i přes úpravu farmakoterapie se jeho stav významně nelepšil, z důvodů výše uvedených však již nebyl indikován ani k transplantaci srdce, ani k přístrojové terapii. Ke zmírnění symptomů pomohlo přidání empagliflozinu do terapie.

Prohlášení autora o možném střetu zájmů
Žádný střet zájmů.

Prohlášení autora o etických aspektech publikace
Autor prohlašuje, že práce byla vedena v souladu s Helsinskou deklarací.

Informovaný souhlas
Pacient udělil souhlas s publikováním případu.

Odkaz na článek online
https://www.cksonline.cz/coretvasa-case-reports/clanky.php?p=detail&id=169

CURRICULUM VITAE

MUDr. Vladan Ryšavý absolvoval v roce 1994 studium na Lékařské fakultě Masarykovy univerzity v Brně. Od téhož roku pracuje na Interním oddělení Nemocnice Břeclav. V roce 1997 složil atestaci 1. stupně z vnitřního lékařství a v roce 2001 atestaci 2. stupně z vnitřního lékařství. Na interním oddělení pracoval nejprve jako sekundář na standardním oddělení, dále na metabolické a kardiologické JIP. Od roku 2001 zastával funkci zástupce primáře oddělení a od roku 2020 je primářem Interního oddělení Nemocnice Břeclav. Mezi jeho zájmy v kardiologii patří především echokardiografie, srdeční selhání a ischemická choroba srdeční.

Srdeční selhání se sníženou systolickou funkcí s časným zahájením terapie inhibitory SGLT2

(Heart failure with reduced systolic function with early initiation of SGLT2 inhibitors therapy)

Kristýna Kyšperská

II. interní klinika kardiologie a angiologie, 1. lékařská fakulta Univerzity Karlovy a Všeobecná fakultní nemocnice v Praze, Praha

Klíčová slova:
Diabetes mellitus 2. typu
Inhibitory SGLT2
Srdeční selhání se sníženou systolickou funkcí
Terapie srdečního selhání

SOUHRN

Chronické srdeční selhání je progresivní chronické onemocnění, které je dlouhodobě spojeno se špatnou prognózou a zhoršenou kvalitou života, a to i přes stálé pokroky v terapii. Nejčastější příčinou chronického srdečního selhání se sníženou systolickou funkcí je ischemická choroba srdeční, arteriální hypertenze a kardiomyopatie. Průběh nemoci bývá komplikován kardiální dekompenzací, často i s nutností hospitalizace. Každá epizoda srdečního selhání zhoršuje celkovou prognózu pacienta.
Naše kazuistika popisuje případ pacienta, diabetika 2. typu s akutní koronární příhodou a následně se srdečním selháním se sníženou systolickou funkcí. Pacient byl časně po koronární příhodě opakovaně hospitalizován pro kardiální dekompenzaci. Pacientovi byla nasazena časně plná terapie srdečního selhání se sníženou systolickou funkcí. V rámci terapie srdečního selhání byla časně zahájena i léčba inhibitory sodíko-glukózového kotransportéru 2 (SGLT2) s dobrou tolerancí medikace a postupnou stabilizací stavu.

© ČKS, 2024.

Keywords:
Heart failure therapy
Heart failure with reduced systolic function
SGLT2 inhibitors
Type 2 diabetes mellitus

ABSTRACT

Chronic heart failure is a progressive chronic disease associated with poor prognosis and diminished quality of life, despite ongoing advancements in therapy. The most common causes of chronic heart failure with reduced systolic function include ischemic heart disease, arterial hypertension, and cardiomyopathies. The disease course is often complicated by cardiac decompensation, frequently requiring hospitalization. Each episode of heart failure worsens the overall prognosis for the patient.
Our case report describes a patient, a type 2 diabetic, who had an acute coronary event followed by heart failure with reduced systolic function. The patient was hospitalized multiple times for cardiac decompensation shortly after the coronary event. Early comprehensive therapy for heart failure with reduced systolic function was initiated. As part of the heart failure treatment, the early administration of sodium-glucose cotransporter 2 (SGLT2) inhibitors was also initiated with good tolerance of the medication and gradual stabilization of the patient's condition.

Úvod

Chronické srdeční selhání je progredující onemocnění, které přes významné pokroky v terapii zhoršuje kvalitu života pacientů, má celkově špatnou prognózu a neuspokojivě vysokou mortalitu. Je to jedno z nejčastějších onemocnění kardiovaskulárního systému v dospělé populaci, prevalence dosahuje v dospělé populaci až 12 % a s věkem se zvyšuje. Srdeční selhání je také jednou z hlavních příčin úmrtnosti z kardiovaskulárních příčin u pacientů s diabetem 2. typu.[1]

Inhibitory sodíko-glukózového kotransportéru 2 (SGLT2) jsou jednou z nových možností v terapii chronického srdečního selhání a pro svou dobrou toleranci pacienty a minimum nežádoucích účinků je možné i časné zahájení terapie.[2]

Kazuistika

Třiapadesátiletý pacient byl přivezen rychlou záchrannou službou na kardiologickou kliniku pro typické bolesti na hrudi, trvající již šest hodin, a náhle vzniklou klidovou dušnost.

Anamnesticky se jednalo o obézního diabetika 2. typu, pacient byl aktivní kuřák a kromě diabetes mellitus (DM) 2. typu se s ničím jiným neléčil. Z farmakoterapie užíval pouze perorální antidiabetika.

Adresa pro korespondenci: MUDr. Kristýna Kyšperská, II. interní klinika kardiologie a angiologie, 1. lékařská fakulta Univerzity Karlovy a Všeobecná fakultní nemocnice v Praze, U Nemocnice 2, 128 00 Praha 2, e-mail: Kristyna.Kysperska@vfn.cz

Tento článek prosím citujte takto: Kyšperská K. Srdeční selhání se sníženou systolickou funkcí s časným zahájením terapie inhibitory SGLT2. Cor et Vasa Case Reports 2024;7 (Suppl. 1):14–16.

Při vstupním vyšetření byl pacient hemodynamicky stabilní, ale měl známky akutního kardiálního selhávání převážně levostranného s typickým poslechovým plicním nálezem městnání. Pacient byl dušný při minimální námaze na lůžku a netoleroval horizontální polohu. Vstupně stále trvala tlaková bolest za sternem.

Na EKG byl obraz akutní ischemie přední stěny (viz obr. 1, https://www.cksonline.cz/coretvasa-case-reports/clanky.php?p=detail&id=170&pid=2095&file=1271). Byla tedy provedena urgentní selektivní koronarografie, kde byla zjištěna těsná stenóza proximální části ramus interventricularis anterior (RIA), která byla ošetřena perkutánní angioplastikou (PCI) s implantací lékového stentu (DES).

V rámci vstupních vyšetření byl dále doplněn rtg hrudníku, kde byl obraz výrazného městnání až s obrazem plicního edému. V laboratorních testech byly výrazně elevovány kardiospecifické enzymy (troponin I stanovený vysoce senzitivní metodou [high sensitive troponin I, hsTnI] 3 595,4 ng/l; s peakem 4 864 ng/l) a NT-proBNP (2 764 ng/l), dále byla výrazně zvýšena hodnota glykovaného hemoglobinu (123 mmol/l), která odpovídala dlouhodobě špatné kompenzaci diabetu.

Echokardiograficky byla zjištěna rozsáhlá regionální porucha kinetiky – akineze hrotu, přilehlé laterální a přední stěny, což vedlo k významnému snížení celkové systolické funkce s ejekční frakcí (EF) 30 %. Levá komora byla bez známek hypertrofie a nebyly zjištěny významné chlopenní vady.

Během hospitalizace byla pacientovi postupně titrována terapie ischemické choroby srdeční (ICHS) s duální antiagregační léčbou a dále terapie srdečního selhání včetně inhibitoru angiotenzin konvertujícího enzymu (ACEI), nízké dávky betablokátoru, antagonisty mineralokortikoidních receptorů a kličkového diuretika. Dále byla zahájena terapie dyslipidemie a posílena terapie diabetu. Pacient terapii toleroval dobře a po týdenní hospitalizaci byl propuštěn hemodynamicky stabilní a zcela asymptomatický stran srdečního selhávání do domácí péče.

Zdravotní stav se však brzy zkomplikoval kardiální dekompenzací s nutností rehospitalizace, a to již za dva týdny od propuštění. Pacient byl při příjmu klidově dušný, měl známky bilaterálního srdečního selhávání s otoky DK a městnáním na plicích. Pacient byl nyní bez stenokardií a bez známek akutní koronární ischemie. Také EKG bylo bez čerstvých ischemických změn. Laboratorně došlo k progresi NT-proBNP, naopak hsTnI byl v poklesu. Pacient byl rychle stabilizován podáním parenterální diuretické terapie. Po kompenzaci byla upravena chronická medikace, kdy byla zahájena terapie sacubitril/valsartanem (místo ACEI) a byla navýšena dávka kličkového diuretika. Pacient byl na nastavené terapii hemodynamicky stabilní, nově nasazené léky dobře toleroval a byl propuštěn do domácí péče.

Po měsíci v domácím prostředí však došlo opět ke kardiální dekompenzaci, nyní především pravostranné s otoky DK, ascitem a bilaterálním fluidotoraxem. Pro výraznou klidovou dušnost s hyposaturací byla vstupně nutná oxygenace neinvazivní ventilací. Dále byla podána parenterální diuretika a pacient byl stabilizován bez nutnosti podání inotropní podpory. Po stabilizaci stavu byla opět upravena chronická medikace. Do medikace byly přidány inhibitory SGLT2 a byla dále navýšena dávka diuretik. Pacient byl ve stabilizovaném stavu propuštěn do domácí péče.

První ambulantní kontrola proběhla za 14 dní od hospitalizace. Pacient byl kardiopulmonálně stabilizovaný, dušný jen při větší námaze a byl bez známek kardiálního selhávání. Kontrolní laboratorní hodnoty byly v normě. I další průběh byl uspokojivý, pacient se klinicky zlepšoval, zlepšila se tolerance námahy i celková výkonnost. Kontrolní laboratoř za tři měsíce ukázala výrazný pokles NT-proBNP (120 ng/l, obr. 2, https://www.cksonline.cz/coretvasa-case-reports/clanky.php?p=detail&id=170&pid=2095&file=1270), v další kontrole pak i pokles glykovaného hemoglobinu (73,0 mmol/mol). Vzhledem k dobré toleranci léčby byla možná postupná titrace dávky betablokátoru a sacubitril/valsartanu do maximální dávky, a dále dokonce postupné vysazení kličkového diuretika. Dle kontrolní echokardiografie trvá akineze hrotu levé komory, ale došlo k výraznému zlepšení nálezu, konkrétně ke zlepšení celkové systolické funkce levé komory s EF 54 %.

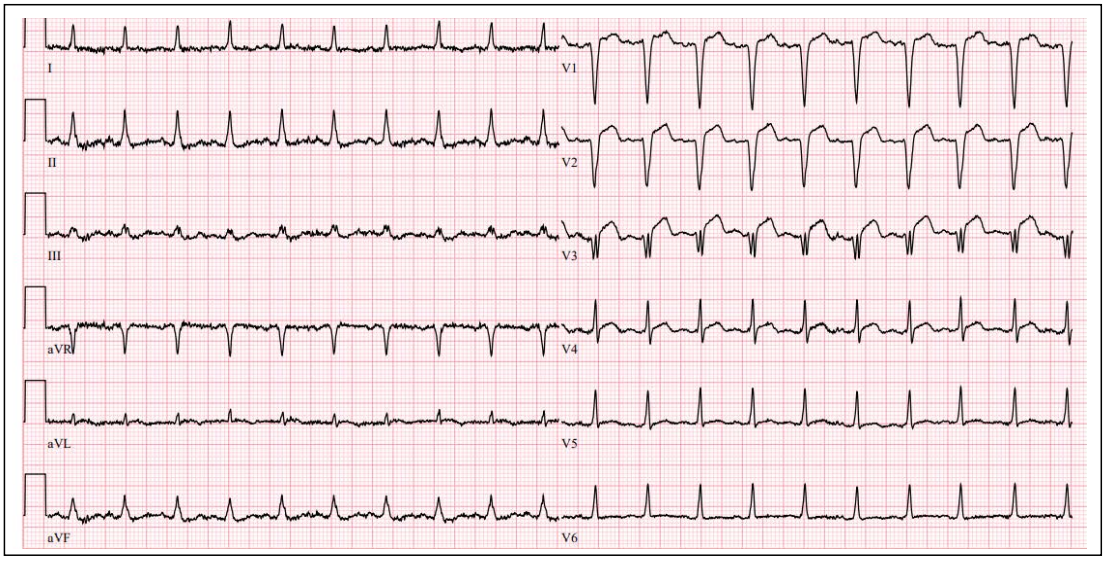

Obr. 1 – Vstupní EKG s obrazem STEMI přední stěny.
STEMI – infarkt myokardu s elevacemi úseku ST.

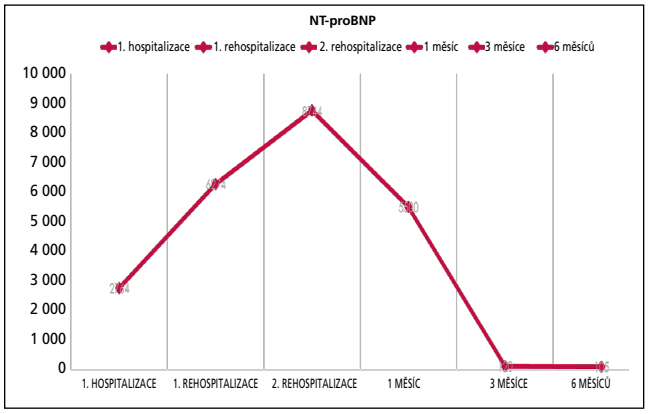

Obr. 2 – Vývoj laboratorní hodnoty NT-proBNP v čase. NT-proBNP – N-terminální fragment natriuretického propeptidu typu B.

Nyní je pacient dobře kardiálně kompenzovaný, dlouhodobě hemodynamicky stabilní, ve funkční třídě NYHA I–II. Má dobrou toleranci zátěže. Pacient užívá maximální terapii ICHS a srdečního selhání, kterou dobře toleruje.

Diskuse a závěr

Chronické srdeční selhání je jedno z nejčastějších onemocnění kardiovaskulárního systému v dospělé populaci. Jeho prevalence v populaci stále roste. Přes významné pokroky v terapii je to stále postupně progredující onemocnění, které zhoršuje kvalitu života pacientů a má celkově špatnou prognózu a vysokou mortalitu. Nejčastější příčina srdečního selhání se sníženou ejekční frakcí je ischemická choroba srdeční. Srdeční selhání je také jednou z hlavních příčin úmrtnosti z kardiovaskulárních příčin pacientů s diabetem 2. typu. A zároveň u 30 % pacientů se srdečním selhání je přítomen diabetes mellitus 2. typu, který je nepříznivým prognostickým faktorem průběhu onemocnění a zvyšuje celkové riziko mortality.[1] Dle posledních studií bylo prokázáno, že inhibitory SGLT2 mají kromě dobré kompenzace diabetu také pozitivní efekt na symptomy a prognózu chronického srdečního selhání. Snižují počet hospitalizací pro srdeční selhání i celkovou mortalitu pacientů. Dále se prokázal pozitivní protektivní účinek na poškození ledvin, které je další závažnou komorbiditou srdečního selhání i diabetes mellitus.[1]

Výhodou pro zahájení terapie inhibitory SGLT2 je jejich dobrá tolerance pacienty, a to i při časném nasazení v době neúplné kardiální kompenzace. Při terapii dochází k rychlému subjektivnímu zlepšení symptomů srdečního selhání, což zvyšuje compliance pacientů k terapii, stejně tak jako jednodenní dávkovací interval, bez nutnosti postupné titrace dávky.

Před zahájením terapie je vhodné pečlivé poučení pacienta o možných komplikacích léčby, především o riziku uroinfekce, mykotické infekce genitálu a riziku metabolické acidózy. Výraznější riziko infekčních komplikací je u pacientů s benigní hyperplazií prostaty nebo s anamnézou recidivujících uroinfekcí. Nejlepší prevencí je důsledná hygiena a případně časná terapie při vzniku symptomů infekce. O zahájení léčby inhibitory SGLT2 by měl být informován ošetřující diabetolog a případně by s ním měla být konzultována úprava dávky chronické terapie diabetu, přestože inhibitory SGLT2 dle studií nezpůsobují závažné hypoglykemie. V ambulantních kontrolách je vhodné pravidelně kontrolovat laboratoř včetně glykemie, provádět vyšetření acidobazické rovnováhy a chemické a kultivační vyšetření moči.

Na základě dostupných důkazů lze inhibitory SGLT2 doporučit u pacientů se srdečním selháním se sníženou ejekční frakcí nebo u pacientů s diabetem a se zvýšeným kardiovaskulárním rizikem ke snížení rizika hospitalizace, zlepšení symptomů a prognózy. Inhibitory SGLT2 též prokázaly pozitivní efekt a zlepšení prognózy u pacientů se srdečním selháním se zachovanou systolickou funkcí.

Prohlášení autorky o možném střetu zájmů
Žádný střet zájmů.

Prohlášení autorky o etických aspektech publikace
Autorka prohlašuje, že práce byla vedena v souladu s Helsinskou deklarací.

Informovaný souhlas
Pacient udělil souhlas s publikováním případu.

Odkaz na článek online
https://www.cksonline.cz/coretvasa-case-reports/clanky.php?p=detail&id=170

CURRICULUM VITAE

MUDr. Kristýna Kyšperská
absolvovala studium oboru všeobecné lékařství na 1. LF UK v Praze v roce 2017. V srpnu 2019 ukončila základní interní kmen. V roce 2022 složila atestaci z kardiologie. Od roku 2021absolvuje doktorské studium v oboru zobrazovací metody v lékařství. Od srpna 2017 do září 2019 pracovala na Interním oddělení Oblastní nemocnice Příbram, od října 2019 dosud pracuje na II. interní klinice kardiologie a angiologie 1. LF UK a VFN.

Literatura

1. Seferović PM, Fragasso G, Petrie M, et al. Sodium-glucose co-transporter 2 inhibitors in heart failure: beyond glycaemic control. A position paper of the Heart Failure Association of the European Society of Cardiology. Eur J Heart Fail 2020;22:1495–1503.
2. Scheen AJ, Lancellotti P. Inhibiteurs des SGLT2 : nouvelle option pour prévenir ou traiter l'insuffisance cardiaque [SGLT2 inhibitors, new option to prevent or treat heart failure]. Rev Med Liege 2021;76:248–255.

www.case-coretvasa.cz

Cor et Vasa
CASE REPORTS