www.case-coretvasa.cz

Ročník | Volume 4 • Číslo | Number 3
Listopad | November 2021

Cor et Vasa
CASE REPORTS

Kardiální sarkoidóza, myslíme na ni v diagnostice?

Útlak koronární tepny jako příčina akutní ischemie myokardu

Ascites a suspektní cirhóza jater jako dominantní příznaky syndromu efuzivně konstriktivní perikarditidy

Akutní infarkt myokardu s elevacemi úseku ST a primární fibrilací komor u pacienta s hemofilií A těžkého stupně

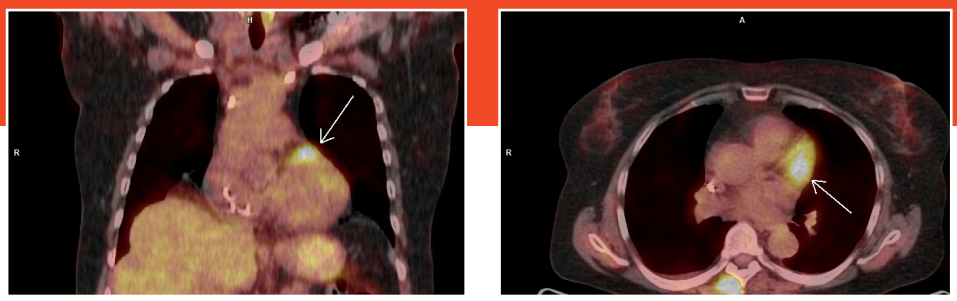

PET/CT myokardu a plic ženy postižené srdeční sarkoidózou (šipka).
(Vahančíková N, Linhart A, Grus T, Adla T, Plocová KM. Kardiální sarkoidóza, myslíme na ni v diagnostice?)

Cor et Vasa
CASE REPORTS

Cor et Vasa Case Reports
Svazek | Volume 4 • Číslo | Number 3

Obsah

Kardiální sarkoidóza, myslíme na ni v diagnostice?
N. Vahančíková, A. Linhart, T. Grus, T. Adla, K. M. Plocová 45

Útlak koronární tepny jako příčina akutní ischemie myokardu
S. Lietava, T. Ondrúš, R. Štípal, M. Hetmer, P. Lokaj, J. Pařenica, P. Kala 50

Ascites a suspektní cirhóza jater jako dominantní příznaky syndromu efuzivně konstriktivní perikarditidy
M. Brabec, M. Radvan, M. Hudec, M. Šišáková, P. Vysočanová, R. Štípal, M. Šebo, V. Zvárová, L. Kunovský, D. Nešpor, P. Kala 55

Akutní infarkt myokardu s elevacemi úseku ST a primární fibrilací komor u pacienta s hemofilií A těžkého stupně
V. Poštulka, T. Jandčárková, P. Salaj, J. Knot, M. Kozel, J. Ulman, Z. Moťovská 61

Vydavatel
Česká kardiologická společnost, z. s.
Netroufalky 6b, 625 00 Brno
Předseda:
prof. MUDr. Aleš Linhart, DrSc., FESC, FCMA

Vedoucí redaktoři
doc. MUDr. Petr Kala, Ph.D., FESC, FSCAI;
prof. MUDr. Petr Ošťádal, Ph.D., FESC

Odpovědná redaktorka
Mgr. Klára Procházková

Grafická úprava a sazba
Studio Franklin

Programování a správa
PRO-WEB.cz

Žádná část tohoto časopisu nesmí být kopírována ani rozmnožována za účelem dalšího rozšiřování v jakékoli formě či jakýmkoli způsobem bez písemného souhlasu vlastníka autorských práv.

ISSN 2571-0648

Vycházejí 4 čísla ročně
Copyright: © 2021, ČKS.

Kardiální sarkoidóza, myslíme na ni v diagnostice?

Natália Vahančíková[a], Aleš Linhart[b], Tomáš Grus[a], Theodor Adla[c,d], Kateřina Magdaléna Plocová[a]

[a] *II. chirurgická klinika – kardiovaskulární chirurgie, 1. lékařská fakulta Univerzity Karlovy a Všeobecná fakultní nemocnice, Praha*
[b] *II. interní klinika kardiologie a angiologie, 1. lékařská fakulta Univerzity Karlovy a Všeobecná fakultní nemocnice, Praha*
[c] *Pracoviště radiodiagnostiky a intervenční radiologie, Institut klinické a experimentální medicíny, Praha*
[d] *Klinika zobrazovacích metod, 2. lékařská fakulta Univerzity Karlovy a Fakultní nemocnice v Motole, Praha*

Klíčová slova:
Atrioventrikulární blokáda
Kardiální sarkoidóza
Léčba kortikoidy
Sarkoidóza
Srdeční selhání

SOUHRN

Sarkoidóza je vzácné systémové zánětlivé onemocnění nejasné etiologie, s multiorgánovým postižením. Nejčastější lokalizací onemocnění jsou plíce, kůže a lymfatické uzliny. Extrapulmonální postižení je vzácnější. Speciálně kardiální sarkoidóza (CS) se může klinicky manifestovat variabilně, zejména v podobě srdečního selhání (HF), arytmií a postižení perikardu. Její diagnostika vyžaduje složitější zobrazovací metody, jako je magnetická rezonance myokardu (CMR) a pozitronová emisní tomografie/výpočetní tomografie (PET/CT). Kromě standardních kardiologických přístupů v terapii je nutno zvážit i léčbu kortikoidy nebo jinou formu imunoterapie.

© 2021, ČKS.

Keywords:
Atrioventricular block
Cardiac sarcoidosis
Corticosteroid therapy
Heart failure
Sarcoidosis

ABSTRACT

Sarcoidosis is a rare systemic inflammatory disease, with multiorgan involvement and the exact cause of sarcoidosis is unknown. The most commonly affected are lungs, skin or lymph nodes. Extrapulmonary involvement is less common. Especially cardiac sarcoidosis (CS) has variable clinical manifestations, causing heart failure (HF), arrhythmias, and involvement of pericardium. Diagnosis of cardiac sarcoidosis depends on more complex imaging methods such as myocardial magnetic resonance imaging (CMR) and positron emission tomography (PET/CT). In addition to standard cardiology procedures, corticosteroid therapy or other immunotherapy should be considered.

Úvod

Sarkoidóza je onemocnění se specifickou tvorbou epiteloidních granulomů, jež netvoří kazeózní nekrózu v postižených tkáních. Ukazuje se, že jistý vliv mají pravděpodobně genetické a imunologické faktory a může také souviset s různými infekčními (*Borrelia burgdorferi, Mycobacterium, Mycoplasma*) i neinfekčními agens (environmentální vlivy).[1] Incidence onemocnění je 21,6/100 000 u žen a 15,3/100 000 u mužů.[2] Mezi pacienty je patrná výrazná etnická a rasová heterogenita prezentace onemocnění. Největší zastoupení má u obyvatel severní Evropy a u Afroameričanů. Obecně je v populaci vrchol výskytu mezi 35 a 45 lety. U žen zaznamenáváme ještě druhý vrchol výskytu, a to po 50 letech.[3,4]

Ačkoli klinicky jde o heterogenní postižení různých orgánů, obvyklou lokalizací jsou plíce, kůže a nitrohrudní lymfatické uzliny, přičemž může postihovat jakýkoliv orgánový systém, včetně srdce. Mezi klinické projevy kardiální sarkoidózy patří srdeční selhání (HF), postižení myokardu a perikardu, supraventrikulární a komorové arytmie, poruchy atrioventrikulárního vedení a náhlá srdeční smrt. Odhaduje se, že přibližně 5 % pacientů se systémovou sarkoidózou má klinicky manifestní postižení srdce, i když pitva a různé zobrazovací studie naznačují významně vyšší prevalenci kardiálního postižení u sarkoidózy a někteří autoři udávají až 27 %.[6]

Dosavadní studie zkoumající pohlavní rozdíly při sarkoidóze a průběh kardiálního postižení u těchto nemocných ukazují častější kardiální postižení v mužské popu-

Adresa pro korespondenci: MUDr. Natália Vahančíková, II. chirurgická klinika – kardiovaskulární chirurgie, 1. lékařská fakulta Univerzity Karlovy a Všeobecná fakultní nemocnice, U Nemocnice 2, 120 00 Praha 2, e-mail: nataliavahancikova@gmail.com

Tento článek prosím citujte takto: Vahančíková N, Linhart A, Grus T, et al. Kardiální sarkoidóza, myslíme na ni v diagnostice? Cor et Vasa Case Reports 2021;4:45–49.

laci, nicméně ženské pohlaví má větší symptomatologii, příznaky se u nich objevují ve vyšším věku a při jejich prezentaci mají zpravidla vyšší průměrnou hodnotu ejekční frakce levé komory (EF LK) oproti mužské populaci. Průměrná hodnota EF LK u žen je kolem 48 %.[7]

Mimoplicní forma sarkoidózy zahrnuje kromě zmíněného kardiálního postižení i postižení očí, nervů, jater, pohybového aparátu, endokrinního systému, ledvin, gastrointestinálního traktu, příušní žlázy a reprodukčních orgánů. Dále může být sarkoidóza příčinou poruch metabolismu (hyperkalcemie, hyperkalciurie) i hematologických abnormalit. Až 20 % pacientů se sarkoidózou má přidružené autoimunitní onemocnění, např. hypotyreózu, Gravesovu–Basedowovu chorobu.[2]

Klinická manifestace je tedy opravdu rozmanitá. A její kardiální forma se nejčastěji manifestuje srdečním selháním pod obrazem dilatační nebo restriktivní kardiomyopatie a také arytmiemi.[8]

Ve finské studii publikované v roce 2014, která sledovala kardiální postižení u nemocných s diagnostikovanou sarkoidózou, se 44 % nemocných prezentovalo atrioventrikulární (AV) blokádou 2.–3.stupně, 33 % komorovými tachykardiemi nebo fibrilaci síní a 18 % srdečním selháním. Přibližně 37 % pacientů mělo na elektrokardiogramu (EKG) blokádu pravého Tawarova raménka a 21 % blokádu levého Tawarova raménka. Stejná studie hodnotila kromě EKG také echokardiografické nálezy magnetické rezonance myokardu (CMR) a pozitronové emisní tomografie (PET), dále výsledky léčby těchto pacientů a jejich mortalitu. Echokardiograficky byla kromě snížené EF LK u přibližně poloviny pacientů přítomná i dilatace levé komory a hypertrofie mezikomorového septa. V některých případech byly popsány i nálezy aneurysmatu pravé komory.[9]

Nezastupitelnou součástí v diagnostice CS je CMR, kde nalézáme typický obraz pozdního sycení v subepikardiální nebo mid-myokardiální vrstvě s přímým šířením od bazální části mezikomorového septa postupujícím do části pravé komory (tzv. znak háku). Tato metoda má potenciálně vyšší negativní prediktivní hodnotu, nicméně není vhodná pro sledování aktivity onemocnění. Proto má být doplněna o PET/CT s využitím značení fluorodeoxyglukózou (^{18}F-FDG). Samotné PET/CT má dobrou senzitivitu, a to v 89 %, nicméně specificita tohoto vyšetření je pouhých 33,3 %. Z tohoto důvodu je využití PET/CT vhodnější pro sledování aktivity onemocnění než pro jeho samotnou diagnostiku.[10,11] Je ale nutno připomenout, že obě metody slouží pouze jako doplňkové, a hlavní diagnostickou metodou zůstává biopsie z postižené tkáně.

Popis případu

V případu jde o jednašedesátiletou pacientku s maniodepresivním syndromem a s chronickou renální insuficiencí (kreatinin 269 mmol/l), která byla již několik let sledována pneumologem pro sarkoidózu II. stupně a dispenzarizována hematologem pro monoklonální gamapatii. Uvedená pacientka byla přivezena na spádovou akutní kardiologickou ambulanci. Vyšetřována byla pro týden trvající, nově vzniklou námahovou dušnost při chůzi do schodů, tedy ve třídě dle New York Heart Association (NYHA) II. Anamnesticky udávala také epizodické atypické bolesti na hrudi a občasné palpitace. K dalšímu vyšetření byla přijata na kardiologickou kliniku. Již na iniciálním EKG byla zachycena atrioventrikulární (AV) blokáda vyššího stupně, s pohotovým junkčním rytmem, s frekvencí 39 pulsů za minutu. Hypersenzitivní troponin byl opakovaně v šedé zóně. Transtorakální echokardiografií byla ověřena normální systolická funkce obou komor, bez průkazu lokalizované poruchy kinetiky či hypertrofie. Srdeční oddíly nebyly dilatovány a nebyla nalezena žádná chlopenní vada. Pro anamnézu bolestí na hrudi, nález na EKG a ne zcela negativní troponin byla provedena diagnostická selektivní koronarografie s normálním nálezem na věnčitých tepnách. Z důvodu udávání kousnutí klíštětem bylo pomýšleno na možnost lymeské karditidy jako příčiny nově zjištěné převodní poruchy srdečního rytmu. Proto byl doplněn i odběr na borreliózu, jehož výsledek byl negativní. V průběhu monitorace byly také zachyceny epizody nesetrvalé polymorfní komorové tachykardie, pravděpodobně indukované bradykardií při junkčním rytmu. Mineralogram měla pacientka v normě. Pro poruchu vedení AV uzlem bylo indikováno zajištění trvalým kardiostimulátorem. Nicméně již před implantací bylo vysloveno podezření na kardiální postižení sarkoidózou. Z uvedeného důvodu byla před implantací doplněna magnetická rezonance myokardu. Tato specifická metoda, jež je využívána v diagnostickém algoritmu kardiomyopatií, zjistila ložiskové změny signálu s pozdním sycením a známkami edému v myokardu levé komory. Tyto změny byly lokalizovány v oblasti interventrikulárního septa a přední stěny, specificky v bazálních a menší míře i ve středních segmentech. Další ložiska byla zjištěna v apikální části přední stěny a v bazálních a středních segmentech pravé komory. Výše uvedený obraz korespondoval s postižením myokardu sarkoidózou (obr. 1 http://www.cksonline.cz/coretvasa-case-reports/clanky.php?p=detail&id=153&pid=1611&file=1103). Pacientce byl poté implantován dvoudutinový kardiostimulátor (obr. 2 http://www.cksonline.cz/coretvasa-case-reports/clanky.php?p=detail&id=153&pid=1611&file=1094) a celý výkon proběhl bez komplikací. Vzhledem k rozvoji CS byla pneumologem doporučena pulsní kortikoterapie. Pacientka byla dále hemodynamicky stabilní a propuštěna do ambulantní péče dispenzarizujících

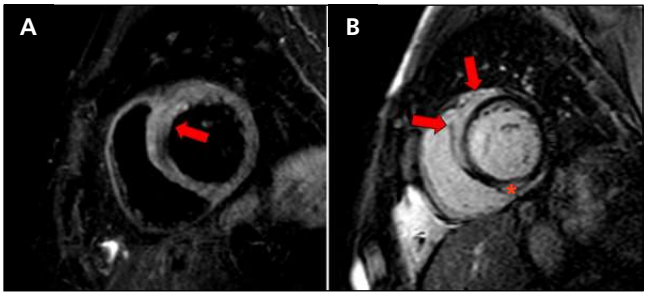

Obr. 1 – MR srdce. (A) T2 STIR sekvence (T2 vážená sekvence s potlačením tuku) v krátké ose bazálně, kde je patrné zesílení přední stěny a předního septa s vyšší intenzitou signálu odpovídající edému myokardu (šipka). (B) Výrazné pozdní nasycení ve stejné lokalizaci postihující subepikardiální a midmyokardiální vrstvy bez postižení subendokardiální oblasti (šipky), menší okrsek pozdního nasycení při zadní inzerci pravé komory (hvězdička). Zdroj: Klinika zobrazovacích metod, 2. LF UK a FN v Motole.

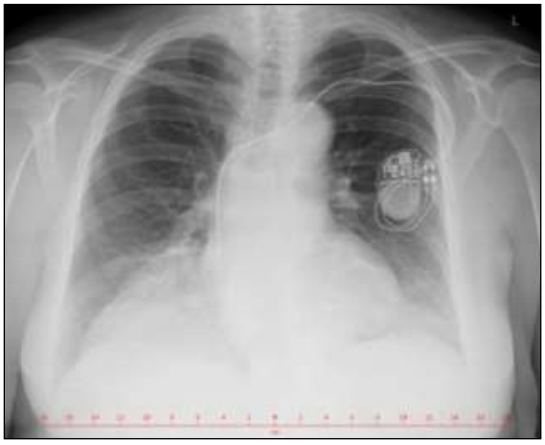

Obr. 2 – Pacientce byl implantován trvalý dvoudutinový kardiostimulátor.

specialistů. Při ambulantních kontrolách dále probíhala postupná detrakce dávek kortikoidů. Po šesti měsících pacientka absolvovala kontrolní PET/CT, které jednoznačně potvrdilo regresi myokardiální léze (obr. 3 http://www.cksonline.cz/coretvasa-case-reports/clanky.php?p=detail&id=153&pid=1611&file=1095, http://www.cksonline.cz/coretvasa-case-reports/clanky.php?p=detail&id=153&pid=1611&file=1097, http://www.cksonline.cz/coretvasa-case-reports/clanky.php?p=detail&id=153&pid=1611&file=1098, http://www.cksonline.cz/coretvasa-case-reports/clanky.php?p=detail&id=153&pid=1611&file=1099). Postižení nadále přetrvávalo v bazální části přední stěny levé komory srdeční. Kromě příznivého nálezu regrese CS nebyly dále přítomny známky mediastinální lymfadenopatie, které byly patrny na starších nálezech CT plic (obr. 4 http://www.cksonline.cz/coretvasa-case-reports/clanky.php?p=detail&id=153&pid=1611&file=1102). Holterovské

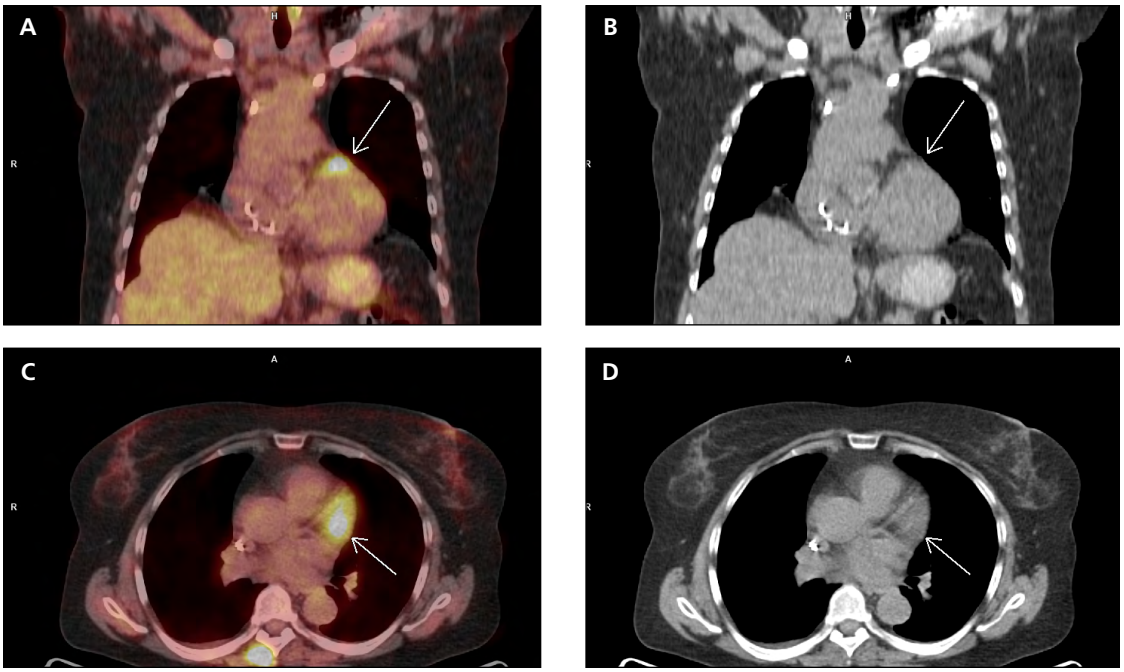

Obr. 3 – PET/CT myokardu a plic (A, B, C, D), přetrvávající okrsek vyšší metabolické aktivity (šipka) v oblasti bazální poloviny přední stěny levé komory. Laskavě zapůjčila MUDr. M. Jarůšková, ONM – PET centrum, Nemocnice Na Homolce.

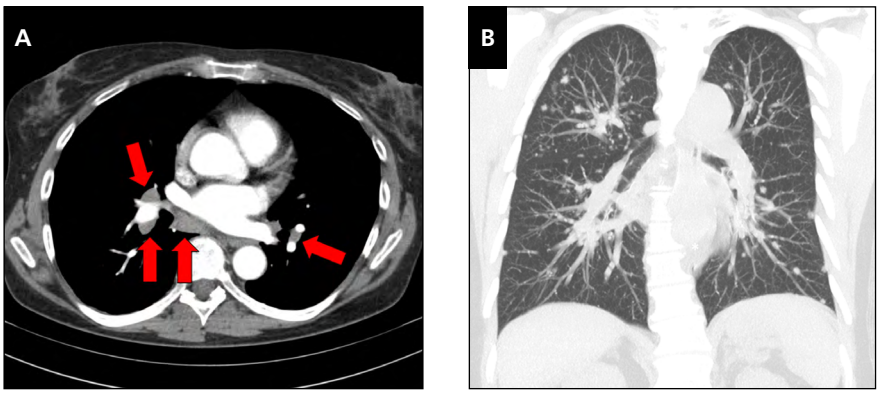

Obr. 4 – CT hrudníku před zahájením kortikoterapie. (A) Hilová a mediastinální lymfadenopatie (šipky). (B) Mnohočetné plicní uzlíky oboustranně. Zdroj: Klinika zobrazovacích metod, 2. LF UK a FN v Motole.

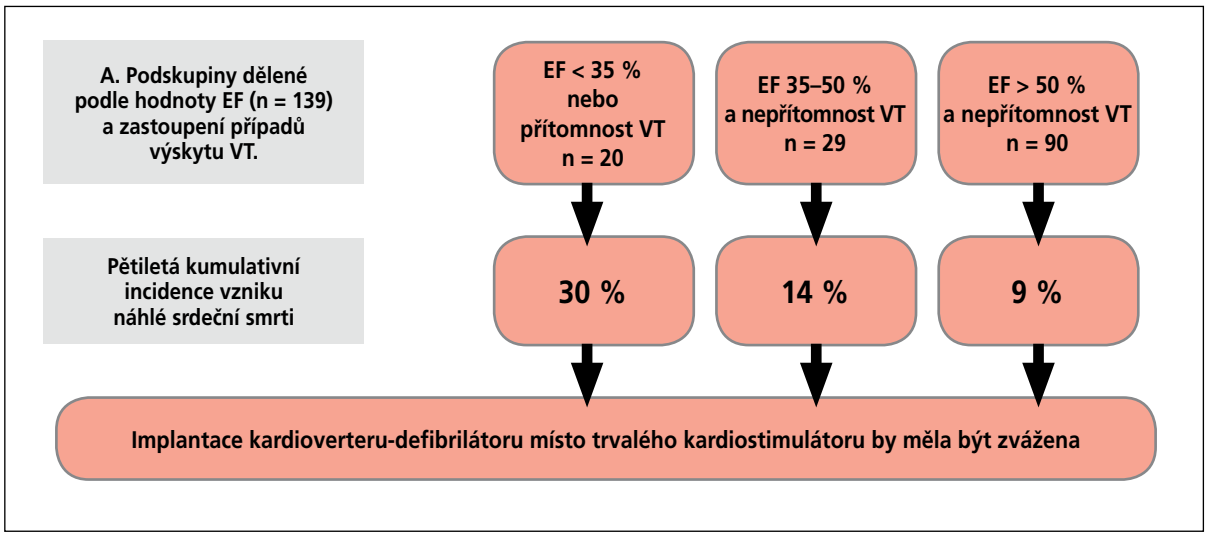

Obr. 5 – Algoritmus pro implantaci kardioverteru-defibrilátoru u pacientů s CS (n = 325), u kterých byla zaznamenána AV blokáda vyššího stupně (n = 143) nebo komorové tachykardie a s procentuálním vyjádřením rizika náhlé smrti. EF – ejekční frakce; VT – ventrikulární (komorová) tachykardie.

monitorování prokázalo obnovení AV převodu s přetrvávajícím sinusovým rytmem. Pacientka doposud podstupuje pravidelné ambulantní kontroly s výhledem ukončení léčby prednisonem po jednom roce.

Diskuse

Klinická manifestace CS může být opravdu variabilní, je nutno na ni pomýšlet vždy při již prokázané jakékoliv formě sarkoidózy biopsií. Kromě základní kardiologické léčby podle manifestace CS je důležité zvažovat i další formu systémové léčby. Světová organizace pro sarkoidózu a jiná granulomatózní onemocnění (World Association of Sarcoidosis and other Granulomatous Disorders, WASOG) v těchto případech doporučuje kortikoterapii a při refrakterní formě CS lze uvažovat i o biologické léčbě.

Nedávno zveřejněné výsledky dánské celostátní kohortové studie využívající data z národního registru poukazují na značné kardiální postižení u pacientů se sarkoidózou, jejich horší prognózu z pohledu dlouhodobého přežití, větší morbiditu i mortalitu oproti kontrolní skupině pacientů s kardiálním postižením, kteří neměli diagnostikovanou sarkoidózu. Na častějším výskytu HF u pacientů se sarkoidózou se kromě již preexistujícího onemocnění myokardu podílí i specifická léčba tohoto onemocnění, která ve vyšších stadiích nebo při mimoplicní formě zahrnuje kortikoidy (léky první linie) přispívající k akceleraci aterosklerózy a ke vzniku arteriální hypertenze a diabetu. Pro kardiotoxické účinky je diskutabilní využití biologické léčby, léčiva typu infliximab, mykofenolát, etanercept, včetně inhibitoru tumor nekrotizujícího faktoru α (TNFα), které jsou zvažovány jako léčba druhé linie.[6]

Značným problémem tedy zůstává potenciál uvedených léků eskalovat srdeční selhání. Na toto poukazují i výsledky studie ATTACH (Anti-TNF Therapy Against Congestive Heart Failure), kde infliximab prokazatelně zvýšil počet hospitalizací a mortalitu pacientů ze všech příčin. Také studie RENEWAL (Randomized Etanercept Worldwide Evaluation) neprokázala žádný relevantní klinický benefit pro srdeční selhání po léčbě etanerceptem. Přes výsledky výše uvedených studií nedávná kohortová analýza u pacientů s refrakterní formou CS prokázala významné zlepšení onemocnění při léčbě infliximabem, a to bez zhoršení systolické funkce LK. Infliximab může být tedy zvažován jako slibná léčba druhé nebo třetí linie u pacientů s refrakterní CS.[12–14]

Otázkou zůstává implantace implantabilního kardioverteru-defibrilátoru (ICD) v primární prevenci náhlé smrti u pacientů s CS a přesná stratifikace jejich rizika. Naše zmíněná pacientka i přes záchyt nesetrvalých komorových tachykardií a kompletní AV blokády při normální systolické funkci levé komory dle algoritmu pro ICD systém[15] (obr. 5 http://www.cksonline.cz/coretvasa-case-reports/clanky.php?p=detail&id=153&pid=1611&file=1101), tímto přístrojem zajištěna nebyla. Kromě toho se při kontrolních vyšetřeních prokázal benefit nasazené léčby kortikoidy. Pro tuto pacientku otázka systému ICD do budoucna zůstává pořád otevřená.

Závěry

Pacienti se sarkoidózou mají vyšší dlouhodobé riziko výskytu HF, které se vztahuje i k jejich vyšší mortalitě. Proto je potřeba pravidelné sledování těchto pacientů, k časné diagnostice kardiálního postižení a zahájení adekvátní léčby. Vzhledem k nízké incidenci tohoto onemocnění v populaci pořád není dostatek relevantních dat v této oblasti a větší klinické studie s adekvátním množstvím pacientů zatím chybějí. V klinické praxi se neustále objevují otázky, u kterých odpovědi nenacházíme ani v doporučeních. Má své místo v léčbě CS kortikoterapie nebo imunoterapie? Měli bychom léčit i klinicky němé CS? Jaká bude v budoucnu úloha CMR, PET/CT a následné endomyokardiální biopsie (EMB) v diagnostice CS, stratifikaci jejího

rizika a následném nasazení léčby? Má smysl implantovat u těchto pacientů ICD již při středně těžké dysfunkci levé komory? A pokud se přistoupí ke katetrizační ablaci arytmií spojených s CS, mají se provádět invazivní výkony u aktivního zánětu? Tyto a mnohé další otázky zůstávají pořád velkou neznámou. Cílem sdělení bylo poukázat na potřebu komplexního přístupu v diagnostice i terapii u těchto pacientů a nezbytnost multioborové spolupráce.

Prohlášení autorů o možném střetu zájmů
Autoři nemají žádný střet zájmů.

Odkaz na článek online
http://www.cksonline.cz/coretvasa-case-reports/clanky.php?p=detail&id=153&pid=1611

Literatura

1. Hunninghake GW, Costabel U, Ando M, et al. ATS/ERS/WASOG statement on sarcoidosis. American Thoracic Society/European Respiratory Society/World Association of Sarcoidosis and other Granulomatous Disorders. Sarcoidosis Vasc Diffuse Lung Dis 1999;16:149–173.
2. Freemer M, King TE. The ACCESS study: characterization of sarcoidosis in the United States. Am J Respir Crit Care Med 2001;164(10 Pt 1):1754–1755.
3. Cooper LT, Cooper Jr. Chapter 18: Cardiac Sarcoidosis. In: Cooper Jr. LT, ed. Myocarditis: From Bench to Bedside. USA: Humana Press, 2003. s. 421–436.
4. Morimoto T, Azuma A, Abe S, et al. Epidemiology of sarcoidosis in Japan. Eur Respir J 2008;31:372–379.
5. Hillerdal G, Nou E, Osterman K, Schmekel B. Sarcoidosis: epidemiology and prognosis. A 15-year European study. Am Rev Respir Dis 1984;130:29–32.
6. Yafasova A, Fosbol E, Schou M, et al. Long-term adverse cardiac outcomes in patients with sarcoidosis. J Am Coll Cardiol 2020;76:767–777.
7. Williamson K, Rosenbaum A, Kapa S, Blauwet L. Sex differences in cardiac sarcoidosis. J Am Coll Cardiol 2020;75(11 Suppl. 1) 999.
8. Kubánek M, Voska L. Obrovskobuněčná myokarditida a sarkoidóza srdce – update 2015. Kardiol Rev Int Med 2015;17:295–299.
9. Kandolin R, Lehtonen J, Airaksinen J, et al. Cardiac sarcoidosis: epidemiology, characteristics, and outcome over 25 years in a nationwide study. Circulation 2015;131:624–632.
10. Harper LJ, McCarthy M, Ribeiro Neto ML, et al. Infliximab for refractory cardiac sarcoidosis. Am J Cardiol 2019;124:1630–1635.
11. Feldman DR, Rowin EJ, Carrick RT, et al. Cardiac sarcoidosis mimicking hypertrophic cardiomyopathy: the importance of cardiac magnetic resonance imaging. J Am Coll Cardiol Case Rep 2020;2:2060–2062.
12. Jamilloux Y, Cohen-Aubart F, Chapelon-Abric C, et al. Efficacy and safety of tumor necrosis factor antagonists in refraktory sarcoidosis: a multicenter study of 132 patients. Semin Arthritis Rheum 2017;47:288–294.
13. Judson MA, Costabel U, Drent M, et al. The WASOG sarcoidosis organ assessment instrument: an update of a previous clinical tool. Sarcoidosis Vasc Diffus Lung Dis 2014;31:19–27.
14. Ribeiro Neto ML, Culver DA. Sarcoidosis: treatments beyond and methotrexate. Expert Rev Respir Med 2017;11:167–170.
15. Nordenswan HK, Lehtonen J, Ekström K, et al. Outcome of Cardiac Sarcoidosis Presenting With High-Grade Atrioventricular Block. Circ Arrhythm Electrophysiol 2018;11:e006145.

CURRICULUM VITAE

MUDr. Natália Vahančíková absolvovala v roce 2015 obor všeobecného lékařství na Lékařské fakultě Univerzity Komenského v Bratislavě. Po promoci nastoupila jako sekundární lékařka v Kardiocentru Krajské nemocnice Liberec. V letech 2017–2020 pracovala na Kardiologické klinice Fakultní nemocnice v Motole v Praze. V současné době pracuje na Klinice kardiovaskulární chirurgie Všeobecné fakultní nemocnice v Praze a připravuje se na atestaci z oboru kardiologie.

Útlak koronární tepny jako příčina akutní ischemie myokardu

Samuel Lietava[a,b], Tomáš Ondrúš[a,b], Roman Štípal[a], Martin Hetmer[a,b], Petr Lokaj[a,b], Jiří Pařenica[a,b], Petr Kala[a,b]

[a] *Interní kardiologická klinika, Fakultní nemocnice Brno, Brno*
[b] *Lékařská fakulta Masarykovy univerzity, Brno*

Klíčová slova:
Akutní infarkt myokardu II. typu
Akutní koronární syndrom
Infarkt myokardu
Karcinom plic

SOUHRN

Akutní koronární syndrom (AKS) vyjádřený jako infarkt myokardu s elevacemi úseku ST na EKG je ve většině případů způsoben trombotickou okluzí koronární tepny. Ve výjimečných případech se na ischemii myokardu podílí i extrakardiální onemocnění. Prezentujeme případ pacienta přijatého na naši kliniku s typickými bolestmi na hrudi a elevacemi úseku ST na EKG. Urgentní selektivní koronarografie prokázala alteraci toku periferie koronární tepny útlakem zvenčí. Následně byla echokardiograficky detekována tumorózní masa v perikardu jako příčina útlaku koronární arterie a následné ischemie myokardu. Příčinou byl karcinom dolního laloku levé plíce. Konečná diagnóza byla stanovena jako infarkt myokardu II. typu.

© 2021, ČKS.

Keywords:
Acute coronary syndrome
Acute myocardial infarction type 2
Lung carcinoma
Myocardial infarction

ABSTRACT

Acute coronary syndrome such as myocardial infarction with ST elevations on the ECG, is mostly caused by thrombotic coronary artery occlusion. In rare cases, extracardiac disease can be a cause of myocardial ischemia. We present a case of a patient admitted to our department with typical chest pain and ST elevation on the ECG. Urgent selective coronary angiography proved an alteration in the flow of the periphery of the coronary artery by compression from outside. By echocardiography we detected tumorous mass in the pericardium as the cause of myocardial ischemia. Primary origin was cancer of the lower lobe of the left lung. Final diagnosis was myocardial infarction type 2.

Úvod

Akutní infarkt myokardu je jedna z forem akutní ischemické choroby srdeční s incidencí v roce 2017 v České republice 181/100 000 obyvatel.[1] Léčba akutního infarktu myokardu dle platných doporučení Evropské kardiologické společnosti (ESC) spočívá v primární perkutánní koronární intervenci.[2] Dle mechanismu vzniku ischemie myokardu se rozděluje na několik typů, z nichž nejčastější je infarkt myokardu I. a II. typu. První typ infarktu myokardu je charakterizován rupturou aterosklerotického plátu s následnou intraluminální trombózou a jde o nejčastější mechanismus vzniku akutní ischemie myokardu. Pokud etiologie ischemizace myokardu spočívá v disproporci mezi dodávkou a spotřebou kyslíku srdečním svalem, jedná se o infarkt myokardu II. typu. Ve výjimečných případech je nedostatek kyslíku způsoben útlakem koronární tepny extrakardiálním procesem, jako je tumorózní masa.

Popis případu

Sedmdesátiletý pacient byl poprvé vyšetřen na naší klinice pro akutní srdeční selhání při významném perikardiálním výpotku s nutností perikardiální punkce (video 1 a 2, http://www.cksonline.cz/coretvasa-case-reports/clanky.php?p=detail&id=152&pid=1611&file=1110, http://www.cksonline.cz/coretvasa-case-reports/clanky.php?p=detail&id=152&pid=1611&file=1112). Z následného došetření punktátu a dalších zobrazovacích metod jako rentgenový (rtg) snímek srdce a plic (obr. 1, 2, http://www.cksonline.cz/coretvasa-case-reports/clanky.php?p=detail&id=152&pid=1611&file=1104, http://www.cksonline.cz/coretvasa-case-reports/clanky.php?p=detail&id=152&pid=1611&file=1105) a výpočetní tomografie (CT) hrudníku (obr. 3, 4, http://www.cksonline.cz/coretvasa-case-reports/clanky.php?p=detail&id=152&pid=1611&file=1106, http://www.cksonline.cz/coretvasa-case-reports/clanky.php?p=detail&id=152&pid=1611&file=1107)

Adresa pro korespondenci: MUDr. Samuel Lietava, Interní kardiologická klinika, Lékařská fakulta Masarykovy univerzity a Fakultní nemocnice Brno, Jihlavská 20, 625 00 Brno, e-mail: 706@fnbrno.cz

Tento článek prosím citujte takto: Lietava S, Ondrúš T, Štípal R, et al. Útlak koronární tepny jako příčina akutní ischemie myokardu. Cor et Vasa Case Reports 2021;4:50–54.

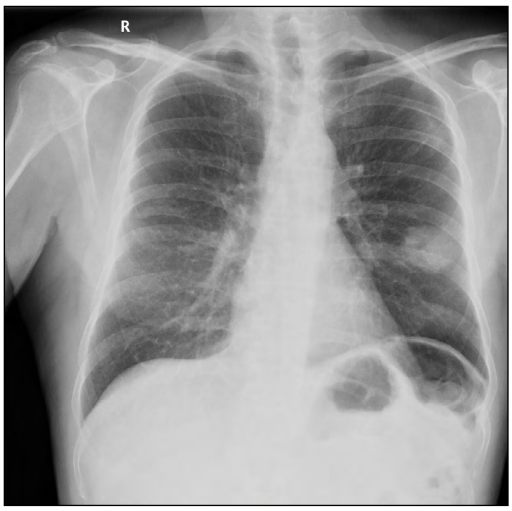

Obr. 1 – Rtg hrudníku po punkci perikardu – tumorózní ložisko levé plíce

Obr. 2 – Kontrolní rtg hrudníku po čtyřech měsících od perikardiální punkce s patrnou progresí tumorózního ložiska

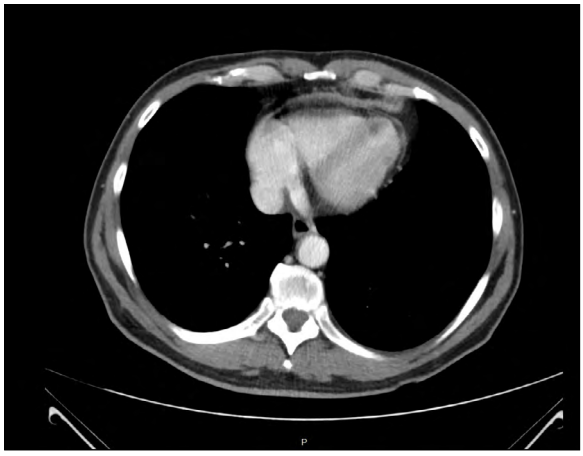

Obr. 3 – CT hrudníku se ztluštělým perikardem

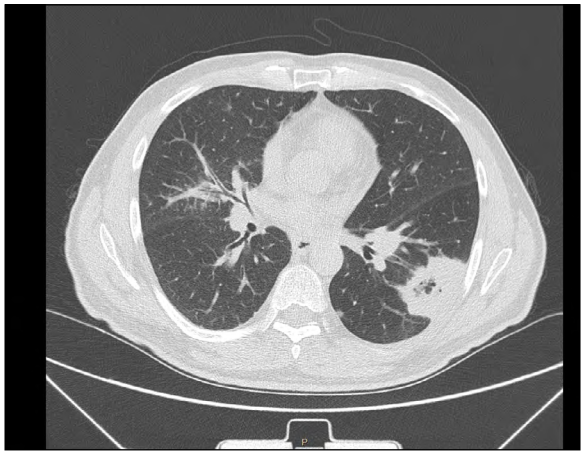

Obr. 4 – CT hrudníku se zobrazeným tumorózním procesem v levé plíci

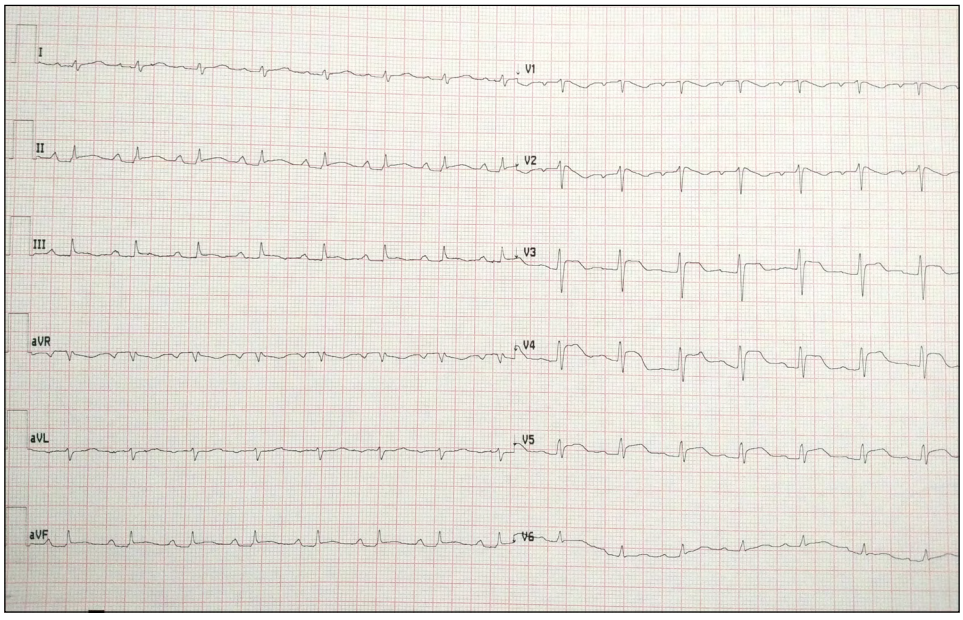

Obr. 5 – EKG při akutních bolestech na hrudi

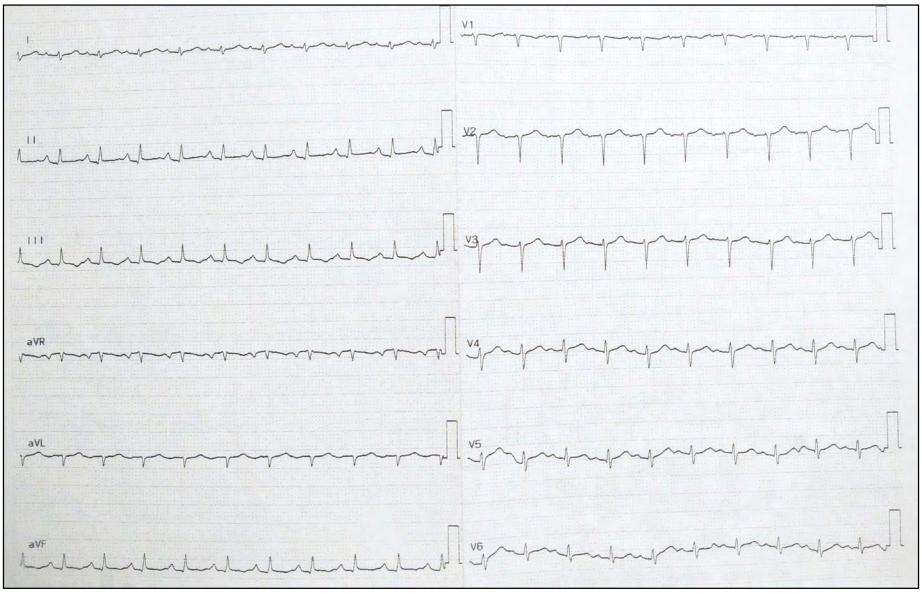

Obr. 6 – EKG z předešlé hospitalizace pro perikardiální výpotek

byl pacientovi diagnostikován adenokarcinom dolního laloku levé plíce a následně podstoupil cyklus chemoterapie.

Za půl roku od stanovení diagnózy byl pacient akutně vyšetřen posádkou rychlé záchranné služby (RZP) pro tlakové bolesti na hrudi a prekolapsový stav s palpitacemi. Na cílený dotaz pacient negoval podobné potíže v minulosti, jednalo se o první ataku bolestí na hrudi v životě. Posádka RZP natočila 12svodové EKG, které následně zaslala na naši koronární jednotku. Dle zmíněného EKG se jednalo o fibrilaci síní s tachykardií 130/min, přítomny byly elevace úseku ST 1 mm ve svodech III, aVF a elevace úseku ST až 4 mm ve svodech V_3–V_6 bez kontralaterálních depresí úseku ST (obr. 5 http://www.cksonline.cz/coretvasa-case-reports/clanky.php?p=detail&id=152&pid=1611&file=1109). V porovnání se starším EKG (obr. 6 http://www.cksonline.cz/coretvasa-case-reports/clanky.php?p=detail&id=152&pid=1611&file=1108) byly dané změny nově přítomny. V diferenciální diagnostice jsme uvažovali o akutním infarktu myokardu s elevacemi úseku ST (STEMI) nebo akutní perikarditidě, resp. perimyokarditidě. Pacient byl hemodynamicky stabilní s krevním tlakem 115/60 mm Hg a fibrilací síní s rychlou odpovědí komor 130/min. Vzhledem k věku, rizikovosti, trvajícím stenokardiím a EKG nálezu bylo u pacienta indikováno emergentní koronarografické vyšetření. Pacient byl léčen dle doporučení Evropské a České kardiologické společnosti pro léčbu AKS (5 000 jednotek nefrakcionovaného heparinu a 250 mg acetylsalicylové kyseliny intravenózně) a následně byl transferován na angiolinku naší kliniky k selektivní koronarografii. Provedené vyšetření prokázalo pouze nevýznamné aterosklerotické změny koronárních tepen, bez zjevné koronární trombózy nebo disekce tepny (video 3–6, http://www.cksonline.cz/coretvasa-case-reports/clanky.php?p=detail&id=152&pid=1611&file=1113, http://www.cksonline.cz/coretvasa-case-reports/clanky.php?p=detail&id=152&pid=1611&file=1114, http://www.cksonline.cz/coretvasa-case-reports/clanky.php?p=detail&id=152&pid=1611&file=1115, http://www.cksonline.cz/coretvasa-case-reports/clanky.php?p=detail&id=152&pid=1611&file=1116). Byl však přítomen uzávěr periferie povodí ramus interventricularis anterior (RIA). Příčinou uzávěru se jevil extramurální útlak tepny. Tomu odpovídal i ventrikulografický obraz, kdy hrotová část levé komory byla posunuta extrakardiálním expanzivním procesem (video 7 http://www.cksonline.cz/coretvasa-case-reports/clanky.php?p=detail&id=152&pid=1611&file=1117).

Jako další vyšetření byla provedena echokardiografie. Zde byla již patrná organizovaná formace v perikardu kolem hrotu levé komory, která měla zachovanou systolickou funkci s ejekční frakcí 55 % a byla přítomna porucha kinetiky v oblasti hrotu a přilehlé části levé komory srdeční (video 8, 9, http://www.cksonline.cz/coretvasa-case-reports/clanky.php?p=detail&id=152&pid=1611&file=1118, http://www.cksonline.cz/coretvasa-case-reports/clanky.php?p=detail&id=152&pid=1611&file=1119). Výsledná hodnota vysoce senzitivního troponinu T 20 hodin od počátku potíží byla 144 ng/l (normální hodnoty 0–14 ng/l) a potvrdila diagnózu infarktu myokardu II. typu, jako nepoměr mezi dodávkou kyslíku (extramurální zúžení koronární tepny) a jeho zvýšenou spotřebou (fibrilace síní s rychlou odpovědí komor), při současně mírné chronické renální insuficienci – kreatinin 112 µmol/l (normální hodnoty 59–104 µmol/l) a mírné anémii – hemoglobin 122 g/l (normální hodnoty 135–175 g/l). Rovněž jsme nalezli zvýšenou hodnotu natriuretického peptidu, N-terminálního fragmentu natriuretického propeptidu (NT-proBNP) 1 868 ng/l (normální hodnoty 0–125 ng/l). Fibrilaci síní jsme léčili farmakologicky amiodaronem s verzí na sinusový rytmus a pacientovi byla nasazena antikoagulační terapie apixabanem na základě rizikového skóre ischemie – skóre CHA_2DS_2-VASc 3, riziko krvácení bylo u pacienta nízké – HAS-BLED1.

Magnetickou rezonanci (MR) srdce jsme neindikovali pro jasnou vyvolávající příčinu stavu, stejně jako stan-

dardní farmakologickou léčbu ischemické choroby srdeční (ICHS). Pacient byl propuštěn do ambulantní péče. V následujících týdnech však onkologické onemocnění u pacienta i přes čtyři cykly chemoterapie rychle progredovalo, na kontrolním echokardiografickém vyšetření byla patrná další tumorózní expanze v perikardu (video 10 http://www.cksonline.cz/coretvasa-case-reports/clanky.php?p=detail&id=152&pid=1611&file=1111) a pacient záhy zemřel.

Diskuse

Triáda klidových tlakových bolestí na hrudi, vzestup a/nebo pokles hodnoty troponinu a EKG známek ischemie nás vede ke stanovení diagnózy akutního koronárního syndromu.[3] Dle čtvrté univerzální definice infarktu myokardu vycházející z doporučení ESC z roku 2018[4] se dělí infarkt myokardu (IM) na pět typů dle příčiny ischemie myokardu.

Příčinou IM I. typu je ruptura aterosklerotického plátu s následnou intraluminální trombózou vedoucí k omezení krevního toku arterií a nekróze kardiomyocytů. Jde o nejčastější typ IM.

Infarkt myokardu II. typu vzniká při nepoměru mezi spotřebou kyslíku srdečními buňkami a jeho dodávkou. Tento nepoměr je způsoben jinými mechanismy než intraluminální trombózou na podkladě aterosklerotické koronární nemoci. Může se jednat o tachyarytmie, bradyarytmie, sepsi, plicní embolii, hypoxemii, spasmus koronárních arterií nebo spontánní disekci koronární arterie. Výjimečně je ischemie způsobena extrakardiálním útlakem tumorózní masou nebo metastatickým postižením srdce, zcela raritní jsou pak případy primárně srdečních tumorů alterujících koronární oběh.

Třetí typ infarktu myokardu je vyhrazen pro případy, kdy klinický průběh odpovídá IM, ale kdy nastává smrt pacienta ještě před stanovením hodnoty kardioenzymů.

Akutní infarkt myokardu čtvrtého a pátého typu je stanoven v souvislosti s perkutánní koronární intervencí a revaskularizační operací srdce.

Speciální diagnostickou jednotkou je MINOCA (myocardial infarction with non-obstructive coronary arteries). Dle definice ESC z roku 2020[3] se jedná o tuto diagnózu, pokud jsou jasné známky ischemie myokardu (nové změny na EKG, pozitivní či negativní dynamika kardioenzymů, nová porucha kinetiky srdeční svaloviny dle zobrazovacích metod), dále selektivní koronarografie neprokáže jako příčinu obstruktivní koronární nemoc (absence koronární stenózy ≥ 50 % na některé z hlavních epikardiálních koronárních tepen) a zároveň nejsou jasné jiné příčiny ischemie myokardu. MINOCA je poměrně raritní příčina ischemie myokardu, prevalence v souboru pacientů s AKS se pohybuje mezi 6–8 %,[5,6] nicméně je nutné pátrat po její etiologii a často se jedná pouze o pracovní diagnózu do objasnění primárního původu potíží. V 8–25 % zůstává příčina neobjasněna.[7,8] V našem případě se nejedná o MINOCA, protože byla přítomna obstrukce koronární tepny, i když neaterosklerotické etiologie. V případě významné obliterace krevního toku koronární arterií extraluminálním útlakem lze přistoupit ke koronární angioplastice.[9]

V diagnostice etiologie akutního myokardiálního poškození hraje důležitou úlohu MR srdce.[8,10] Tato metoda je schopna rozlišit ischemické změny od jiných patologických stavů, jako je edém myokardu při zánětlivém procesu, infiltrativní postižení svaloviny nebo jiné odchylky od normy.

Ve vyšetřovacím algoritmu bolestí na hrudi má zásadní roli také echokardiografické vyšetření. V popisovaném případě jsme postupovali dle doporučení ESC pro management pacientů s IM, kdy pacient s jasnými změnami na EKG a typickými bolestmi na hrudi má být směrován bezodkladně na katetrizační sál. V rámci zkrácení doby do případné revaskularizace jsme echokardiografii provedli až po selektivní koronarografii. Přispěl k tomu i fakt, že bez diagnostické koronarografie nelze s jistotou stanovit diagnózu perikarditidy, která byla zvažována.[11]

Na základě stanovené etiologie ischemie myokardu lze cílit i následnou léčbu. V případě akutního myokardiálního poškození v důsledku akutní ischemie (např. kombinace nevýznamných stenóz koronárních tepen a tachykardie) léčíme pacienta mimo jiné i standardní farmakoterapií ICHS.[12] V případě neischemické etiologie akutního poškození myokardu pak léčíme základní onemocnění, které poškození myokardu způsobilo. Povaha tohoto procesu pak určuje i prognózu nemocného.

Prohlášení autorů o možném střetu zájmů
Žádný střet zájmů.

Financování
Podpořeno MZ ČR – RVO (FNBr, 65269705).

Odkaz na článek online
http://www.cksonline.cz/coretvasa-case-reports/clanky.php?p=detail&id=152&pid=1611

Literatura

1. Ústav zdravotnických informací a statistiky České republiky. Navštíven 3. 8. 2021. https://reporting.uzis.cz/cr/index.php?pg=statisticke-vystupy--morbidita--incidence-dle-diagnoz--incidence-akutni-infarkt-myokardu
2. Neumann FJ, Sousa-Uva M, Ahlsson A, et al. 2018 ESC/EACTS Guidelines on myocardial revascularization. Eur Heart J 2019;40:87–165.
3. Collet JP, Thiele H, Barbato E, et al. 2020 ESC Guidelines for the management of acute coronary syndromes in patients presenting without persistent ST-segment elevation. Eur Heart J 2021;42:1289–1367.
4. Thygesen K, Alpert JS, Jaffe AS, et al. Fourth universal definition of myocardial infarction. Eur Heart J 2019;40:237–269.
5. Pasupathy S, Air T, Dreyer RP, et al. Systematic review of patients presenting with suspected myocardial infarction and nonobstructive coronary arteries. Circulation 2015;131:861–870.
6. von Korn H, Graefe V, Ohlow MA, et al. Acute coronary syndrome without significant stenosis on angiography: characteristics and prognosis. Tex Heart Inst J 2008;35:406–412.
7. Agewall S, Beltrame JF, Reynolds HR, et al. ESC working group position paper on myocardial infarction with non-obstructive coronary arteries. Eur Hear J 2017;38:143–153.
8. Gerbaud E, Harcaut E, Coste P, et al. Cardiac magnetic resonance imaging for the diagnosis of patients presenting with chest pain, raised troponin, and unobstructed coronary arteries. Int J Cardiovasc Imaging 2012;28:783–794.

9. Ozaki T, Chiba S, Annen K, et al. Acute coronary syndrome due to coronary artery compression by a metastatic cardiac tumor. J Cardiol Cases 2010;1:e52–e55.
10. Pathik B, Raman B, Mohd Amin NH, et al. Troponin-positive chest pain with unobstructed coronary arteries: incremental diagnostic value of cardiovascular magnetic resonance imaging. Eur Heart J Cardiovasc Imaging 2016;17:1146–1152.
11. Ibanez B, James S, Agewall S, et al. 2017 ESC Guidelines for the management of acute myocardial infarction in patients presenting with ST-segment elevation. Eur Heart J 2018;39:119–177.
12. Lindahl B, Baron T, Erlinge D, et al. Medical Therapy for Secondary Prevention and Long-Term Outcome in Patients With Myocardial Infarction With Nonobstructive Coronary Artery Disease. Circulation 2017;135:1481–1489.

CURRICULUM VITAE

MUDr. Samuel Lietava absolvoval v roce 2016 obor všeobecné lékařství na Lékařské fakultě Masarykovy univerzity v Brně. Od roku 2016 dosud navštěvuje doktorandský studijní program v oboru kardiologie na Masarykově univerzitě v Brně. V roce 2018 dokončil interní kmen v oboru kardiologie. Po promoci v roce 2016 nastoupil na Interní kardiologickou kliniku Fakultní nemocnice Brno, kde dosud pracuje jako lékař arytmologické skupiny.

Ascites a suspektní cirhóza jater jako dominantní příznaky syndromu efuzivně konstriktivní perikarditidy

Michal Brabec[a], Martin Radvan[a], Martin Hudec[a], Martina Šišáková[a], Petra Vysočanová[a], Roman Štípal[a], Marek Šebo[b], Veronika Zvárová[c], Lumír Kunovský[c,d], David Nešpor[e], Petr Kala[a]

[a] *Interní kardiologická klinika, Lékařská fakulta Masarykovy univerzity a Fakultní nemocnice Brno, Brno*
[b] *Interní oddělení, Nemocnice Milosrdných bratří, Brno*
[c] *Interní gastroenterologická klinika, Lékařská fakulta Masarykovy univerzity a Fakultní nemocnice Brno, Brno*
[d] *Chirurgická klinika, Lékařská fakulta Masarykovy univerzity a Fakultní nemocnice Brno, Brno*
[e] *Centrum kardiovaskulární a transplantační chirurgie Brno, Brno*

Klíčová slova:
Ascites
Efuzivně konstriktivní perikarditida
Jaterní cirhóza
Transtorakální echokardiografie

SOUHRN

Efuzivně konstriktivní perikarditida (ECP) patří mezi relativně vzácná onemocnění. Komplikovaná diagnostika je dána skutečností, že se mnohdy manifestuje pod obrazem primárního postižení gastrointestinálního traktu, což oddaluje zahájení nutné terapie. Popisujeme případ 41letého muže s nově zachyceným ascitem a perikardiálním výpotkem při suspektní jaterní cirhóze, který byl dlouhou dobu pro tento nález došetřován cestou gastroenterologické ambulance. Rozvoj srdeční tamponády si vynutil provedení torakoskopické fenestrace perikardu. Výsledek histologie odebraného perikardu v kombinaci s průkazem známek konstrikce na transtorakální echokardiografii (TTE) pak vedly k diagnostice ECP jakožto primárního původce nemoci. I přes následnou maximální farmakologickou terapii však nedošlo k adekvátní regresi onemocnění a pacient musel podstoupit perikardektomii.

© 2021, ČKS.

Keywords:
Ascites
Effusive-constrictive pericarditis
Liver cirrhosis
Transthoracic echocardiography

ABSTRACT

Effusive-constrictive pericarditis (ECP) is a relatively rare disease. Frequent primary involvement of the gastrointestinal tract makes the diagnostic process complicated and delays therapy initiation. We describe the case of a 41-year-old man, initially managed for a long time by a gastroenterologist in an outpatient clinic, presenting with a newly detected ascites and pericardial effusion caused suspiciously by liver cirrhosis. Ultimately, the development of a cardiac tamponade required thoracoscopic pericardial fenestration. The pathology report of pericardial biopsy combined with transthoracic echocardiography (TTE) findings of pericardial constriction led to the final diagnosis of ECP. An acceptable regression was not achieved despite the uttermost pharmacological treatment and the patient finally had to undergo pericardiectomy.

Adresa pro korespondenci: MUDr. Michal Brabec, Interní kardiologická klinika, Lékařská fakulta Masarykovy univerzity a Fakultní nemocnice Brno, Jihlavská 20, 625 00 Brno, e-mail: 623@fnbrno.cz

Tento článek prosím citujte takto: Brabec M, Radvan M, Hudec M, et al. Ascites a suspektní cirhóza jater jako dominantní příznaky syndromu efuzivně konstriktivní perikarditidy. Cor et Vasa Case Reports 2021;4:55–60.

Úvod

Efuzivně konstriktivní perikarditida (ECP) představuje klinický syndrom charakterizovaný současnou přítomností perikardiálního výpotku a konstrikce perikardu, kdy po provedení perikardiocentézy nedojde k poklesu tlaku v pravé síni (PS) o 50 % výchozí hodnoty nebo pod hodnotu 10 mmHg.[1,2] Spolu s tranzitorní (reverzibilní) a chronickou konstrikcí náleží mezi základní formy konstriktivní perikarditidy (CP). Ačkoliv nemocní s akutní perikarditidou tvoří až 5 % ze všech pacientů přijímaných pro bolesti na hrudi, vlastní diagnóza ECP je stále velmi vzácná.[3] Prevalence ECP u pacientů s perikarditidou je 1,3–4,5 %, nicméně v podskupině symptomatických pacientů podstupujících nutnou perikardiocentézu je pak výskyt až u 16 %.[1] Mezi nejčastější příčiny ECP patří idiopatická perikarditida, nádorová onemocnění s nutností radioterapie či proběhlá chemoterapie.[1,2] Velkou skupinu pak taktéž tvoří perikarditidy vzniklé po kardiochirurgickém zákroku nebo v návaznosti na rozvoj hemoperikardu po lékařském výkonu.[4] Naopak v endemických oblastech s četným výskytem tuberkulózy (TBC) je pak nejčastějším původcem onemocnění mykobakteriální infekce.[1]

Popis případu

Kazuistika popisuje případ 41letého muže doposud bez lékařské dispenzarizace, jenž neužíval pravidelně žádné léky a byl internistou došetřován pro nově vzniklé nespecifické dyspepsie. Osobní anamnéza byla bez pozoruhodností, udával pouze abúzus kouření a příležitostné užívání alkoholu. Iniciálním patologickým nálezem byla přítomnost výraznějšího ascitu, jenž byl verifikován ultrasonograficky (UZ), a dilatace srdečního stínu na rtg. V dalším průběhu došlo k rozvoji námahové dušnosti, otokům nohou, opakovaným kolapsovým stavům, a proto byla indikována hospitalizace na spádovém interním pracovišti. Zde byl při celkovém vyšetření diagnostikován masivní ascites, méně významný levostranný fluidothorax a velký perikardiální výpotek (maximální diastolická separace 25 mm v oblasti hrotu), avšak bez známek tamponády. Ejekční frakce (EF) obou komor byla zachována.

V rámci diferenciální diagnostiky byla provedena perikardiocentéza a vypunktováno 500 ml sangvinolentního výpotku charakteru exsudátu. Pro podezření na akutní perikarditidu byla zahájena terapie nesteroidními antiflogistiky (NSA) a kolchicinem. V případě pleurální tekutiny se jednalo o transudát, ascites měl pak makroskopicky vzhled transudátu, avšak vysokou celkovou bílkovinou (45,1 g/l). Ve všech případech nebyly v punktátech zachyceny onkologicky suspektní elementy, negativní bylo i mikrobiologické vyšetření včetně průkazu TBC. Na kontrolním TTE po punkci byla popsána jako jediná patologie dilatace dolní duté žíly (DDŽ) s minimální respiračním kolapsem. V rámci vyloučení možného onkologické procesu byla doplněna kolonoskopie, ezofagogastroskopie včetně endosonografie (EUS) pankreatu a výpočetní tomografie (CT) hrudníku a břicha, vše s negativním nálezem. Na základě výsledků UZ a elastografie jater byla na prvním místě jako základní onemocnění zvažována jaterní cirhóza, ačkoliv na CT břicha byl přítomen pouze obraz jaterní kongesce bez typických známek pro cirhózu. Ke stávající protizánětlivé terapii byla proto přidána diuretika (furosemid + spironolacton) a pacient byl předán k ambulantnímu sledování do gastroenterologické ambulance, kde došlo k postupnému vysazení protizánětlivé terapie. Dle kontrolní TTE (první vyšetření na našem pracovišti), po necelých třech měsících od dimise ze spádové interny, byla diagnostikována recidiva velkého perikardiálního výpotku (video 1 http://www.cksonline.cz/coretvasa-case-reports/clanky.php?p=detail&id=151&pid=1611&file=1124), stále trvající dilatace DDŽ a jako vedlejší nález i menší levostranný fluidothorax. Protože nadále probíhalo došetřování suspektního primárního procesu jater, etiologie výpotku byla uzavírána jako sekundární a opětovná protizánětlivá terapie nebyla zahájena. Vzhledem k postupnému zhoršování klinického stavu, sklonu k hypotenzi a další progresi množství tekutiny v perikardu jsme naplánovali v rámci multioborové spolupráce diagnosticko-terapeutickou perikardiocentézu. Iniciálně bylo pod UZ kontrolou z apikálního přístupu vypunktováno 750 ml sangvinolentního exsudátu, avšak dle kontrolního TTE došlo k rychlému doplnění perikardiální tekutiny (video 2 http://www.cksonline.cz/coretvasa-case-reports/clanky.php?p=detail&id=151&pid=1611&file=1125). Nicméně druhý pokus o punkci (ze stejného přístupu) byl ale již neúspěšný pro technicky velmi obtížné zavedení drénu z důvodu tuhosti perikardu. Pro postupný rozvoj klinických a echokardiografických známek srdeční tamponády v dalším průběhu hospitalizace musela být provedena torakoskopická fenestrace perikardu s odběrem tkáně na histologii. Zásadní diagnostický průlom v námi prezentované kazuistice pak přinesl výsledek histologie vzorku perikardu, kde byla prokázána chronická fibroproduktivní perikarditida, a bylo tedy poprvé vysloveno podezření na syndrom ECP. Tuto diagnózu následně podpořila kontrolní TTE se zaměřením na známky konstrikce, kdy byl popsán jak „septal bounce“ (video 3 http://www.cksonline.cz/coretvasa-case-reports/clanky.php?p=detail&id=151&pid=1611&file=1126), tak respirační variabilita na mitrální chlopni o 30 % (obr. 1 http://www.cksonline.cz/coretvasa-case-reports/clanky.php?p=detail&id=151&pid=1611&file=1121). Definitivně diagnózu ECP potvrdilo katetrizační vyšetření s pravostrannou tonometrií a simultánním záznamem měření tlaku krve v pravé a levé komoře (obr. 2 http://www.cksonline.cz/coretvasa-case-reports/clanky.php?p=detail&id=151&pid=1611&file=1120). Následná biopsie jater pak vyloučila i koincidenci jaterní cirhózy, neboť histologické vyšetření jaterní tkáně odpovídalo chronické venostáze s ložisky asymetrické fibrózy. Při zavedené plné protizánětlivé terapii NSA (ibuprofen 1 800 mg/den), kolchicinem (1 mg/den) a kortikosteroidy (prednison 20 mg/den) byl pacient v dalším průběhu bez subjektivních obtíží a bez progrese množství tekutiny v perikardu. Nálezy byly předvedeny heart teamu a bylo rozhodnuto o provedení elektivní perikardektomie. Kontrolní TTE před plánovanou operací prokázalo dobrý efekt zavedené terapie s výraznou regresí perikardiálního výpotku, nicméně již bylo patrné výrazné difuzní ztluštění perikardu (obr. 3 http://www.cksonline.cz/coretvasa-case-reports/clanky.php?p=detail&id=151&pid=1611&file=1122) s četnými kalcifikacemi. Vlastní operační výkon, totální perikardektomie

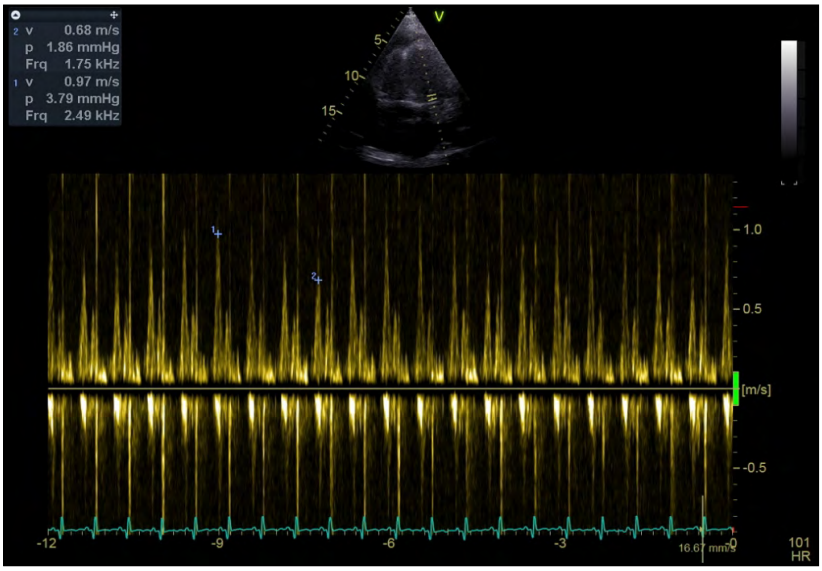

Obr. 1 – Echokardiografie: Pulsní dopplerovská analýza průtoku mitrální chlopní. Přítomna respirační variabilita průtoku o 30 %.

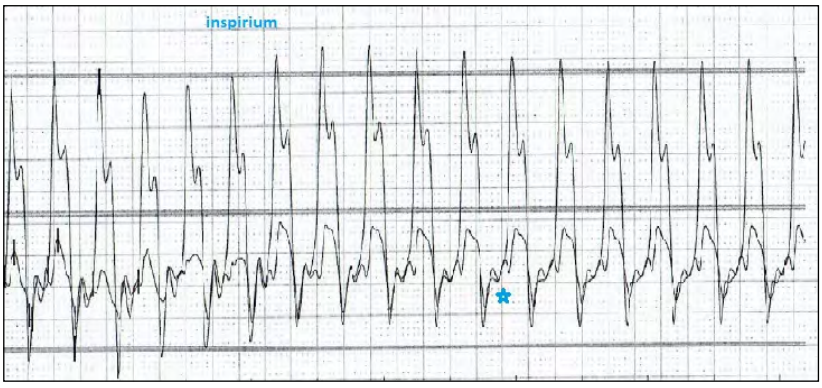

Obr. 2 – Levostranná a pravostranná tonometrie: Záznam invazivního měření tlaků v pravé komoře (dolní křivka) a levé komoře (horní křivka) u konstriktivní perikarditidy. Typický je nález křivky charakteru „dip" a „platou" (hvězdička) s vyrovnáním tlaků v diastole a diskordance v průběhu inspiria a exspiria (významný nárůst plnicích tlaků v pravé komoře v inspiriu se současným poklesem plnění levé komory).

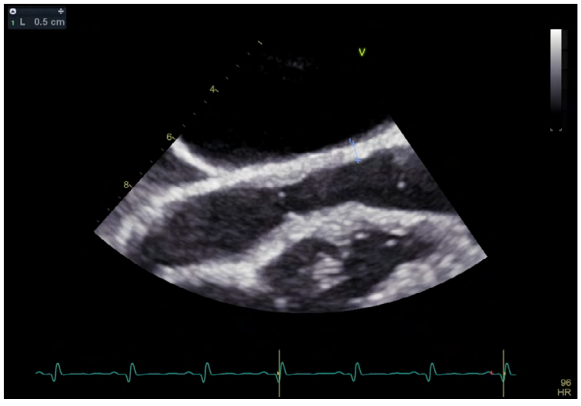

Obr. 3 – Echokardiografie: Difuzní ztluštění perikardu 5 mm. Subkostální projekce.

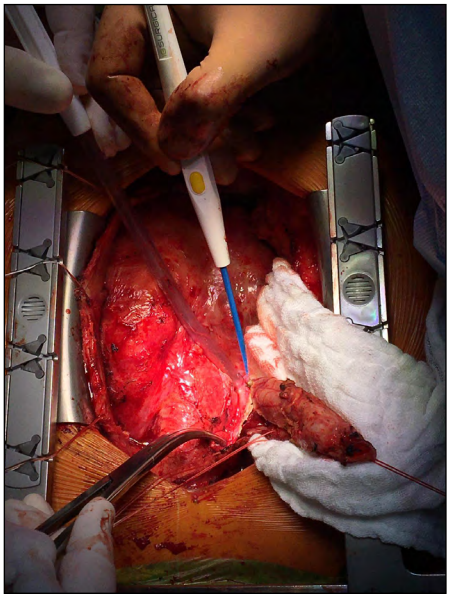

Obr. 4 – Totální perikardektomie dle Holmana a Willetta

dle Holmana a Willetta (obr. 4 http://www.cksonline.cz/coretvasa-case-reports/clanky.php?p=detail&id=151&pid=1611&file=1123), proběhl bez komplikací s dobrým pooperačním výsledkem.

Diskuse

Jedním z hlavních problémů syndromu ECP je relativně dlouhá doba diagnostiky, kdy obvykle od prvních symptomů do stanovení přesné etiologie onemocnění uplynou řádově měsíce. Tento fakt je dán především variabilními klinickými projevy ECP, poměrně komplikovanou diagnostikou a také tím, že se jedná o vzácné onemocnění, a proto je často v diagnostické rozvaze opomíjeno.

Různorodost klinických projevů odráží i náš případ, kdy dlouho subjektivním obtížím dominovaly nespecifické dyspepsie a prvotním patologickým nálezem v rámci iniciálního vyšetření byla přítomnost ascitu. Tato skutečnost pak výrazně ovlivnila následné došetřování, protože až do provedení fenestrace perikardu byl za vlastní příčinu obtíží považován primární proces v oblasti gastrointestinálního traktu, konkrétně na prvním místě malouzlová cirhóza jater. Pokud vezmeme na vědomí, že v 75 % je příčinou ascitu jaterní cirhóza, v 10 % malignita a pouze 3 % připadají na srdeční selhání,[5] byly tyto úvahy zcela namístě. V rámci diferenciální diagnostiky nově vzniklého ascitu pak ani echokardiografie nepatří mezi rutinně prováděná vyšetření, což odhalení možné kardiální etiologie oddaluje.

Naopak diagnostická punkce a biochemický rozbor u nově vzniklého ascitu je indikován vždy a již zde můžeme najít první rozdíly. Zatímco stejně jako u cirhózy je v případě ascitu vzniklého na podkladě konstrikce perikardu albuminový gradient sérum–ascites (SAAG) > 11 g/l, tak pro CP je typická vysoká hodnota celkové bílkoviny v ascitické tekutině (> 25 g/l).[6] Dalším vodítkem pak může být nález levostranného fluidotoraxu. Pleurální výpotek se sice v 5–10 % vyskytuje taktéž i u cirhózy, nicméně dominantně bývá na pravé straně. Naopak stanovení sérové koncentrace natriuretického peptidu typu B (BNP) nemá výraznější přínos, neboť jak u CP, tak v případě perikardiálního výpotku jsou jejich hodnoty obvykle nízké,[7–12] a opačně u jaterní cirhózy mohou být vysoké.[13] Zásadním klinickým rozlišovacím znakem je pak přítomnost zvýšené náplně krčních žil zvýrazňující se v inspiriu, tzv. Kussmaulovo znamení (vyjádřeno u 80–93 % pacientů s CP),[14,15] které se u pacientů s cirhózou jater běžně nevyskytuje.[6] V námi dokumentovaném případě činila hodnota celkové bílkoviny v ascitu 45,1 g/l a popsán byl i levostranný pleurální výpotek. I když ascites provází ECP poměrně často, významná progrese postižení jater až do obrazu jaterní cirhózy je popisována vzácně.[15,16]

Jednoznačný nález pro ECP nenacházíme ani v případě vyšetření rutinními diagnostickými metodami. Dilatace srdečního stínu na rtg je sice nespecifická, nicméně by měla být indikací k echokardiografii, zejména jsou-li současně přítomny kolapsové stavy jako v našem případě. Ačkoliv je TTE považována za jednu z klíčových metod v rámci diagnostiky ECP,[17] v námi dokumentované kazuistice k časnému stanovení správné diagnózy nevedla. Mezi typické echokardiografické známky konstrikce perikardu patří tzv. septal bounce a respirační variabilita transmitrálního průtoku o více než 25 %.[1] Zásadní pro diagnózu ECP je však přetrvání výše zmíněných znaků i po provedení punkce perikardu s evakuací tekutiny. V našem případě první TTE provedená necelých šest měsíců od vzniku obtíží sice zachytila relativně typický obraz výpotku (echogenní, lokalizovaný, s vlákny fibrinu), avšak kromě výrazné dilatace DDŽ ostatní znaky konstrikce chyběly. Obdobný nález přinesla i následná kontrolní vyšetření. Pravdou ovšem zůstává, že například vyšetření reverzního toku jaterními žilami (v případě ECP dochází k exspiračnímu zvýšení reverzního toku)[4] je v průběhu echokardiografického vyšetření často opomíjeno. Hodnocení přítomnosti „septal bounce" pak může být výrazně ovlivněno zkušeností a zejména pečlivostí lékaře. V našem případě však klíčovou roli hrála absence variability transmitrálního průtoku. I když se po ní cíleně pátralo při každém vyšetření, zejména v rámci hodnocení významnosti výpotku, zcela vyjádřena byla poprvé až po fenestraci perikardu. I na základě těchto výsledků, zvážíme-li, že dilatovaná DDŽ je poměrně obvyklým nálezem u pacientů s jaterní cirhózou,[16] byla primárně kardiální etiologie onemocnění přehlížena.

Významný perikardiální výpotek pak pochopitelně do obrazu jaterního onemocnění nepatří. Jedná se o záležitost dosti raritní a dokumentovány jsou pouze jednotlivé případy,[18] často s prokázanou komunikací mezi perikardem a peritoneální dutinou.[19,20] Rozdíly nacházíme i v případě laboratorní analýzy výpotku. Zatímco u cirhózy se typicky jedná o transudát, pro syndrom ECP naopak svědčí nález sangvinolentní tekutiny, charakteru exsudátu s vysokým zastoupením neutrofilních leukocytů a nízkým procentem monocytů,[1] jako tomu bylo i v našem případě.

Pokud není TTE v diagnostice ECP adekvátně průkazná a nadále panují pochybnosti ohledně etiologie onemocnění, je třeba doplnit magnetickou rezonanci (MR). Z MR srdce získáme jak informaci o probíhajícím zánětu (v tomto ohledu se jedná o nejpřesnější neinvazivní metodu), tak v případě provedení cine sekvence v reálném čase i nález zvýšené mezikomorové dependence (posun mezikomorového septa směrem doleva v inspiriu) jakožto významný znak konstrikce.[21] Naproti tomu CT je metodou spíše podpůrnou, neboť i když je schopna dobře zobrazit ztluštění perikardu či případné kalcifikace, potřebné hemodynamické parametry charakteristické pro ECP stanovit nedokáže. Pouze v případech zejména před kardiochirurgickou intervencí, kdy neinvazivními metodami získané nálezy nejsou dostatečně průkazné, je nutné provést pravostrannou srdeční katetrizaci, která nadále platí za zlatý diagnostický standard.[1]

Otázkou zůstává, zda by časnější stanovení diagnózy mělo vliv na další terapeutický postup a mohlo odvrátit nutnost provedení perikardektomie. Dle Kima a spol. se ukazuje, že odpovídající protizánětlivá léčba má u ECP dlouhodobě dobré výsledky a nutnost podstoupit rizikovou perikardektomii vyžaduje pouze malé procento pacientů s přetrvávajícími známkami konstrikce a recidivujícími výpotky. Základní farmakoterapeutická strategie se opírá o vysoké dávky NSA (ibuprofen) nebo acetylsalicylové kyseliny (ASA), optimálně v kombinaci s kolchicinem. Léčba je doporučována po dobu tří měsíců s eventuálním dalším prodloužením dle individuální odpovědi. V přípa-

dě kombinované terapie by pak měl být kolchicin vysazen až jako poslední.[2,22–25] Tento postup však v našem případě dodržen nebyl: zejména v případě kolchicinu došlo k relativně časnému vysazení. Následná recidiva onemocnění již byla označena jako sekundární a další léčba nebyla indikována. Pokud bychom již od začátku věděli, že se jedná o ECP, lze předpokládat, že by terapie byla vedena agresivněji s četnější dispenzarizací efektu léčby a po delší dobu. Zejména v případě recidivy by jistě došlo k opětovnému zahájení protizánětlivé terapie, pravděpodobně i v kombinaci s kortikosteroidem. Kombinace ibuprofen, kolchicin, prednison se v závěru ukázala jako adekvátní prevence rekurence výpotku, ačkoliv to již neovlivnilo přetrvávání známek konstrikce a nutnost provedení perikardektomie.

Závěr

Popsaný případ ukazuje na nezbytnost mezioborového přehledu a schopnosti přehodnotit původní diagnózu. Přestože prvotní příznaky i nálezy svědčily o onemocnění jater, nakonec se jako etiologie prokázal syndrom ECP. Nicméně z dostupné literatury je známo několik případů, kdy byli pacienti s obdobnými klinickými projevy zařazeni na čekací listinu k transplantaci jater či transplantaci přímo podstoupili a až následně byla jako původce nemoci diagnostikována CP.[26–28] Je tedy nezbytné, aby v případě nálezu ascitu *de novo*, který nemá zcela zřejmý původ, byla vždy možná kardiální etiologie důsledně vyloučena pečlivým echokardiografickým vyšetřením se zaměřením na možnou konstrikci, včetně eventuálního provedení MR srdce či pravostranné katetrizace v případě přetrvávajících pochybností. Dojde-li k časnému zahájení adekvátní farmakoterapie, může být pacient v budoucnu ušetřen nutnosti provedení velmi rizikové perikardektomie.

Prohlášení autorů o možném střetu zájmů
Žádný střet zájmů.

Financování
Podpořeno MZ ČR – RVO (FNBr, 65269705).

Odkaz na článek online
http://www.cksonline.cz/coretvasa-case-reports/clanky.php?p=detail&id=151&pid=1611

Literatura

1. Kim KH, Miranda WR, Sinak LJ, et al. Effusive-Constrictive Pericarditis After Pericardiocentesis: Incidence, Associated Findings, and Natural History. JACC Cardiovasc Imaging 2018;11:534–541.
2. Linhart A, Toušek P. Souhrn Doporučených postupů Evropské kardiologické společnosti pro diagnostiku a léčbu onemocnění perikardu z roku 2015. Připraven Českou kardiologickou společností. Cor Vasa 2016;58:81–106.
3. Ismail TF. Acute pericarditis: Update on diagnosis and management. Clin Med 2020;20:48–51.
4. Miranda WR, Newman DB, Oh JK. Effusive-Constrictive Pericarditis: Doppler Findings. Curr Cardiol Rep 2019;21:144.
5. Oey RC, van Buuren HR, de Man RA. The diagnostic work-up in patients with ascites: current guidelines and future prospects. Neth J Med 2016;74:330–335.
6. Howard JP, Jones D, Mills P, et al. Recurrent ascites due to constrictive pericarditis. Frontline Gastroenterol 2012;3:233–237.
7. Kim SJ, Shin ES, Lee SG. N-terminal pro-B-type natriuretic peptide as a marker of disease severity in patients with pericardial effusions. Korean J Intern Med 2008;23:78–86.
8. Hwang DS, Kim SJ, Shin ES, et al. The N-terminal pro-B-type natriuretic peptide as a predictor of disease progression in patients with pericardial effusion. Int J Cardiol 2012;157:192–196.
9. Carasso S, Grosman-Rimon L, Nassar A, et al. Serum BNP levels are associated with malignant pericardial effusion. Int J Cardiol Heart Vasc 2019;23:100359.
10. Minai K, Komukai K, Arase S, et al. Cardiac tamponade as an independent condition affecting the relationship between the plasma B-type natriuretic peptide levels and cardiac function. Heart Vessels 2013;28:510–513.
11. Leya FS, Arab D, Joyal D, et al. The efficacy of brain natriuretic peptide levels in differentiating constrictive pericarditis from restrictive cardiomyopathy. J Am Coll Cardiol 2005;45:1900–1902.
12. Babuin L, Alegria JR, Oh JK, et al. Brain natriuretic peptide levels in constrictive pericarditis and restrictive cardiomyopathy. J Am Coll Cardiol 2006;47:1489–1491.
13. Radvan M, Svoboda P, Radvanová J, et al. Brain natriuretic peptide in decompensation of liver cirrhosis in non-cardiac patients. Hepatogastroenterology 2009;56:181–185.
14. Janus SE, Hoit BD. Effusive-constrictive pericarditis in the spectrum of pericardial compressive syndromes. Heart 2021 Jan 15:heartjnl-2020-316664. doi: 10.1136/heartjnl-2020-316664. Epub ahead of print. Erratum in: Heart 2021 Nov;107(22):e17.
15. Ling LH, Oh JK, Schaff HV, et al. Constrictive pericarditis in the modern era: evolving clinical spectrum and impact on outcome after pericardiectomy. Circulation 1999;100:1380–1386.
16. Wachsberg RH, Levine CD, Maldjian PD, et al. Dilatation of the inferior vena cava in patients with cirrhotic portal hypertension. Causes and imaging findings. Clin Imaging 1998;22:48–53.
17. van der Bijl P, Herbst P, Doubell AF. Redefining Effusive--Constrictive Pericarditis with Echocardiography. J Cardiovasc Ultrasound 2016;24:317–323.
18. Pennacchioni A, Nanni G, Sgura FA, et al. Percutaneous pericardiocentesis for pericardial effusion: predictors of mortality and outcomes. Intern Emerg Med 2021;16:1771–1777.
19. Cheung TK, Tam W, Bartholomeusz D, et al. Hepatic hydropericardium. J Gastroenterol Hepatol 2004;19:109–112.
20. Muralimohan R, Delu A, Ma T. Pericardial effusion of obscure origin. Dig Dis Sci 2014;59:2909–2912.
21. Alajaji W, Xu B, Sripariwuth A, et al. Noninvasive Multimodality Imaging for the Diagnosis of Constrictive Pericarditis. Circ Cardiovasc Imaging 2018;11:e007878.
22. Imazio M. Pericardiocentesis With Extended Drainage and Colchicine: New Indication for Malignant Pericardial Effusions? J Am Coll Cardiol 2020;76:1562–1563.
23. Imazio M, Adler Y. Treatment with aspirin, NSAID, corticosteroids, and colchicine in acute and recurrent pericarditis. Heart Fail Rev 2013;18:355–360.
24. Gentry J, Klein AL, Jellis CL. Transient Constrictive Pericarditis: Current Diagnostic and Therapeutic Strategies. Curr Cardiol Rep 2016;18:41.
25. Imazio M, Brucato A, Cumetti D, et al. Corticosteroids for recurrent pericarditis: high versus low doses: a nonrandomized observation. Circulation 2008;118:667–671.
26. Meszaros K, Wagner D, Müller H, et al. Liver Cirrhosis Cured by Pericardiectomy – A Rare Case of Constrictive, Non-Calcifying Pericarditis. J Clin Exp Cardiolog 2013;4:242.
27. Barry M, Al-Muhaidb S, Fathala A. A case report of constrictive pericarditis: a forgotten cause of refractory ascites. Radiol Case Rep 2020;15:2565–2568.
28. Bernard PH, Le Metayer P, Le Bail B, et al. Transplantation hépatique et péricardite constrictive [Liver transplantation and constrictive pericarditis]. Gastroenterol Clin Biol 2001;25:316–319.



CURRICULUM VITAE

MUDr. Michal Brabec v roce 2016 absolvoval studium na Lékařské fakultě Masarykovy univerzity v Brně. Ve stejném roce nastoupil jako sekundární lékař na Interní kardiologickou kliniku Fakultní nemocnice Brno, kde pracuje doposud. Specializuje se na neinvazivní kardiologii. V současné době se připravuje na atestaci z kardiologie.

Akutní infarkt myokardu s elevacemi úseku ST s primární fibrilací komor u pacienta s hemofilií A těžkého stupně

Vojtěch Poštulka[a], Tereza Jandčárková[b], Petr Salaj[c], Jiří Knot[a], Martin Kozel[a], Jaroslav Ulman[a], Zuzana Moťovská[a]

[a] *Kardiologická klinika, 3. lékařská fakulta Univerzity Karlovy a Fakultní nemocnice Královské Vinohrady, Praha*
[b] *Hematologická klinika, Fakultní nemocnice Královské Vinohrady, Praha*
[c] *Ústav hematologie a krevní transfuze, Praha*

Klíčová slova:
Akutní infarkt myokardu
Hemofilie
Primární perkutánní koronární intervence

SOUHRN

I přes prodlužující se délku života je pacientů s koincidencí hemofilie a akutního infarktu myokardu (AIM) extrémně málo. Na jedné straně se v případě AIM u pacienta s hemofilií jedná o pacienta s akutní aterotrombózou, která vyžaduje kombinovanou protidestičkovou léčbu, na straně druhé o pacienta se závažným hypokoagulačním stavem a vysokým rizikem krvácení. Vedení léčby těchto nemocných je náročné zejména v případě infarktu myokardu s elevacemi úseku ST (STEMI), který vyžaduje emergentní řešení. Raritní výskyt, s tím související nedostatek zkušeností a absence evidence z randomizovaných studií podtrhují význam prezentace průběhu léčby kazuistických případů.
Kazuistika popisuje případ 61letého pacienta s anamnézou hemofilie A těžkého stupně se STEMI, komplikovaným iniciálně primární fibrilací komor. Představuje vedení protidestičkové léčby a současně postup při esenciální hemosubstituční léčbě, potřebné pro provedení emergentní koronarografie a primární perkutánní koronární intervence (PCI).
Zásadní význam pro prognózu takto komplikovaných pacientů má mezioborová spolupráce. V prezentovaném případě neodkladná spolupráce kardiologa a hematologa. V rámci popisu případu je detailně probrán postup jak akutní, tak chronické péče o nemocné s hemofilií a AIM.

© 2021, ČKS.

Keywords:
Acute myocardial infarction
Haemophilia
Primary percutaneous coronary intervention

ABSTRACT

Coincidence of patients with haemophilia (PWH) and acute myocardial infarction (AIM) is still rare even with prolonging life expectancy. Treatment of this specific population group is especially challenging when considering an acute clinical setting of STEMI. Rare occurrence, insufficient experience, and lack of evidence from randomised trials highlight the importance of reporting and presenting such cases.
Our case describes sixty-one-year-old patient with severe Haemophilia A presented with STEMI, complicated initially with primary ventricular fibrillation. Description of antithrombotic treatment and concurrent haemosubstitution required for performing primary PCI is demonstrated. In the presented case, urgent cooperation of a cardiologist and a haematologist was carried out.

Adresa pro korespondenci: MUDr. Vojtěch Poštulka, Kardiologická klinika, 3. lékařská fakulta Univerzity Karlovy a Fakultní nemocnice Královské Vinohrady, Šrobárova 1150/50, 100 34 Praha 10, e-mail: vojtech.postulka@fnkv.cz

Tento článek prosím citujte takto: Poštulka V, Jandčárková T, Salaj P, et al. Akutní infarkt myokardu s elevacemi úseku ST s primární fibrilací komor u pacienta s hemofilií A těžkého stupně. Cor et Vasa Case Reports 2021;4:61–65.

Úvod

Hemofilie je vzácná, dědičná porucha srážlivosti krve, vázaná na chromosom X, způsobená chybějící nebo nedostatečnou tvorbou koagulačních faktorů VIII (hemofilie A), IX (hemofilie B) nebo XI (hemofilie C).[1,2] Prevalence tohoto onemocnění je 1 na 5 000 mužů.[2] Hemofilii lze rozdělit dle plazmatické aktivity daného koagulačního faktoru na závažnou (plazmatická aktivita méně než 1 %), střední (1–5 % aktivity) a mírnou (6–40 % aktivity).[3] Incidence rizikových faktorů aterosklerózy je u pacientů s hemofilií srovnatelná s běžnou populací, výskyt arteriální hypertenze je dokonce vyšší.[4] Navzdory tomu je ale celková mortalita z kardiovaskulárních příčin u těchto pacientů nižší.[5] Předpokládá se protektivní efekt hypokoagulačního stavu a vyšší stabilita aterosklerotických plátů v důsledku nižší produkce trombinu.[4]

Díky pokrokům v léčbě hemofilie se pacienti dožívají vyššího věku a jsou ohroženi rizikovými faktory aterosklerózy a rozvojem ischemické choroby srdeční.[6] Klíčová je časná detekce faktorů aterosklerózy a jejich důsledná intervence.[4] Terapie hemofilika s akutním infarktem myokardu do značné míry respektuje doporučené postupy definované pro obecnou populaci za předpokladu adekvátní a promptní substituce chybějícího koagulačního faktoru.[7]

Kazuistika

Jednašedesátiletý pacient s anamnézou arteriální hypertenze a hemofilie A těžkého stupně na substituční terapii (pacient dispenzarizován v Ústavu hematologie a krevní transfuze [ÚHKT]) byl přivezen v únoru roku 2019 rychlou záchrannou službou na centrální interní příjem pro dušnost a tlak na hrudi. V ambulanci došlo k náhlé zástavě oběhu, byla zahájena rozšířená kardiopulmonální resuscitace s nutností zajištění dýchacích cest orotracheální intubací a připojením na umělou plicní ventilaci. Pro primární fibrilaci komor byly aplikovány dva výboje, následně byl obnoven oběh. Na EKG byly patrné elevace úseku ST na přední stěně, dále blokáda pravého Tawarova raménka staršího data a fibrilace síní (obr. 1 http://www.cksonline.cz/coretvasa-case-reports/clanky.php?p=detail&id=150&pid=1611&file=1127). Byla provedena urgentní selektivní koronarografie s nálezem nemoci tří tepen – ramus interventricularis anterior (RIA) 95 % a 80 %, ramus intermedius (RIM) 90 %, ramus marginalis sinister I 80 %, ramus marginalis sinister II 80–90 %, arteria coronaria dextra 70 %. Léze na RIA byly ihned ošetřeny primární PCI s implantací dvou lékových stentů, dále byl implantován jeden lékový stent do RIM (obr. 2A, 2B, http://www.cksonline.cz/coretvasa-case-reports/clanky.php?p=detail&id=150&pid=1611&file=1128, http://www.cksonline.cz/coretvasa-case-reports/clanky.php?p=detail&id=150&pid=1611&file=1129). Echokardiografie prokázala středně těžkou systolickou dysfunkci levé komory srdeční s akinezí v povodí RIA, stopovou mitrální regurgitaci. Laboratorně zjišťujeme vysoce senzitivní troponin T s maximem 3 820 ng/l. Druhý den hospitalizace byl pacient extubován, nadále byl spontánně ventilující, oběhově stabilní.

Od počátku hospitalizace probíhala úzká spolupráce s dispenzarizujícím hematologem z ÚHKT. Pacient se závažnou formou hemofilie A byl chronicky na profylaktické substituční léčbě chybějícím koagulačním faktorem. V den přijetí v ranních hodinách před rozvojem symptomů pacient užil svoji pravidelnou substituční dávku přípravku Immunate™ 2 000 IU (lidský koagulační faktor VIII). Na základě doporučení hematologa byla před invazivním vyšetřením zahájena substituce faktoru VIII přípravkem Immunate™ v úvodní dávce 3 000 IU před urgentní PCI, po výkonu pokračováno prvních 24 h v substituci 2 000 IU po osmi hodinách, od druhého dne hospitalizace 2 000 IU po dvanácti hodinách. Substituční dávka faktoru VIII byla adjustována na hmotnost pacienta a v souladu s již užitou profylaktickou dávkou tak, aby předpokládaná plazmatická aktivita koagulačního faktoru dosáhla 80 %.

V průběhu PCI byl pacient léčen standardní dávkou heparinu, po PCI bylo pokračováno v preventivní dávce níz-

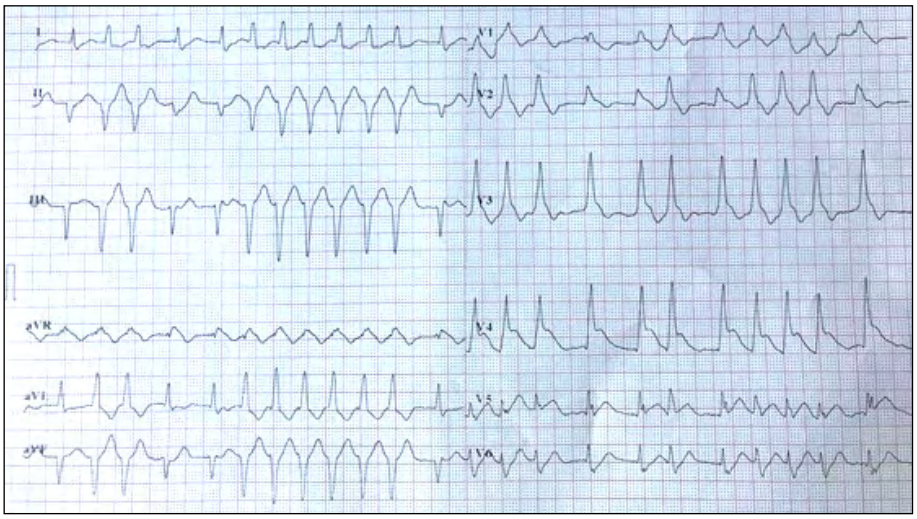

Obr. 1 – Příjmové EKG – elevace úseku ST na přední stěně, blokáda pravého Tawarova raménka staršího data a fibrilace síní

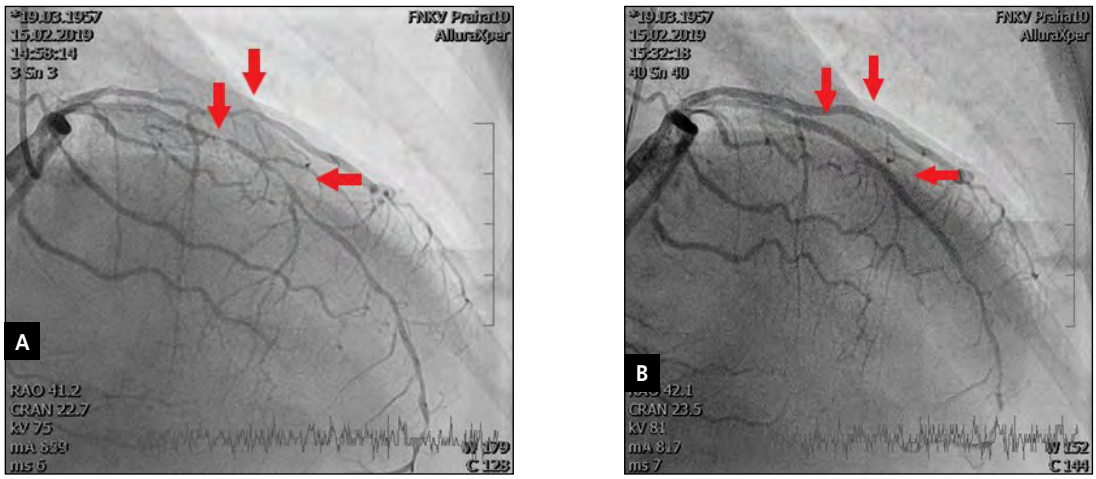

Obr. 2 – (A) Koronarografický nález na levé věnčité tepně, šipkami označeny dvě významné stenózy na RIA a významná stenóza na RIM. (B) Koronarografický nález po primární PCI culprit léze na RIA, dále ošetřena také významná stenóza na RIM, šipkami označeny místa implantovaných stentů. PCI – perkutánní koronární intervence; RIA – ramus interventricularis anterior; RIM – ramus intermedius.

komolekulárního heparinu (LMWH) a duální protidestičkovou terapií ticagrelorem v dávce 90 mg dvakrát denně a kyselinou acetylsalicylovou v dávce 100 mg jednou denně dle platných doporučení pro protidestičkovou léčbu.[8]

Třetí den hospitalizace došlo k progresi zánětlivých parametrů – C-reaktivní protein 253 mg/l, leukocytóza 10,8 × 10^9/l. Tyto nálezy byly klinicky doprovázeny intermitentními subfebrilními až febrilními stavy, nativní předozadní snímek hrudníku ani močový sediment neprokázaly jednoznačně zdroj infekce. Pro klinické známky respiračního původu infekce byla po dohodě s antibiotickým centrem nemocnice zahájena empirická antibiotická terapie, která vedla k ústupu zánětlivých parametrů, klinicky byl již pacient afebrilní. Čtvrtý den hospitalizace bylo provedeno ultrazvukové vyšetření pro asymetrický otok pravého lýtka, které potvrdilo spontánní krvácení do lýtkového svalu. Po dohodě s hematologem byla navíc podána dávka substituce faktoru VIII. Opakované kontroly obvodu lýtka byly již konstantní. Desátý den byl pacient v oběhově stabilním stavu propuštěn do ambulantní péče s duální protidestičkovou léčbou, s nízkou dávkou inhibitoru angiotenzin konvertujícího enzymu a beta-blokátoru v rámci sekundární prevence, s nízkou dávkou diuretika a pravidelnou substitucí faktoru VIII. Dle nedávných ambulantních kontrol je pacient v klinicky dobrém stavu, cítí se dobře.

Diskuse

Nemocní se závažnou formou hemofilie trpí ročně až 30 epizodami spontánního či nadměrného krvácení po minimálních traumatech, zejména do kloubů a svalů.[9]

Je proto přirozenou snahou pacientů a lékařů krvácivým komplikacím předcházet. Navzdory existujícím doporučením pro léčbu této specifické skupiny pacientů je u nemocných s nestabilní anginou pectoris či s infarktem myokardu bez elevací úseku ST (NSTEMI) častěji volen neinvazivní terapeutický postup. U pacientů s hemofilií prezentujících se elevacemi úseku ST je častěji volena medikamentózní léčba či našití aortokoronárního bypassu (CABG) před intervenčním řešením v porovnání s neselektovanou populací.[10]

U pacientů s indikací k primární PCI je snaha vyhnout se krvácivým komplikacím vhodnou volbou stentu. Lékové stenty (DES) jsou v současnosti upřednostňovány před ostatními druhy stentů u pacientů s AKS. Nutná je ovšem minimálně šestiměsíční duální protidestičková léčba.[11] V roce 2015 byly prezentovány výsledky studie LEADERS FREE (Urban a spol.), ve které byly porovnávány kovové stenty (BMS) s bezpolymerovými, lékem potaženými stenty (DCS) s následnou třicetidenní duální protidestičkovou léčbou u pacientů s vysokým rizikem krvácení. Bezpolymerové stenty jsou výsledkem snahy snížit riziko trombózy ve stentu, ale současně zachovat minimální nutnou délku podávání duální protidestičkové léčby. Studie demonstrovala vyšší efektivitu bezpolymerových stentů v prevenci ischemických příhod v souvislosti s implantovaným stentem v porovnání s BMS u pacientů s vysokým rizikem krvácení a následnou třicetidenní protidestičkovou léčbou. Taktéž složený cílový ukazatel náhlé srdeční smrti a infarktu myokardu v jednom roce byl u pacientů s DCS nižší ve srovnání s BMS. Riziko krvácení bylo srovnatelné.[12] Mezi kritérii pro zařazení pacientů do studie byly charakteristikami vysokého rizika krvácení například anamnéza nitrolebního krvácení, anamnéza cévní mozkové příhody v posledním roce či mimo jiné hospitalizace z důvodu krvácení v posledním roce. Tato inkluzivní kritéria velmi pravděpodobně zahrnují podstatnou část populace pacientů s hemofilií. I proto se jeví volba bezpolymerového, lékem potaženého stentu s krátkou nezbytnou délkou duální protidestičkové léčby jako vhodná alternativa k BMS a DES.

Dle současných doporučení pro péči o pacienty s infarktem myokardu s elevacemi úseku ST z roku 2017 stanovených Evropskou kardiologickou společností je u těchto pacientů indikována časná primární PCI. V případě překročení 120 minut předpokládaného časového intervalu do primární PCI je indikována intravenózní fibrinolytická terapie. Stran protidestičkové léčby je indikováno předléčení kyselinou acetylsalicylovou v dávce 75–250 mg intra-

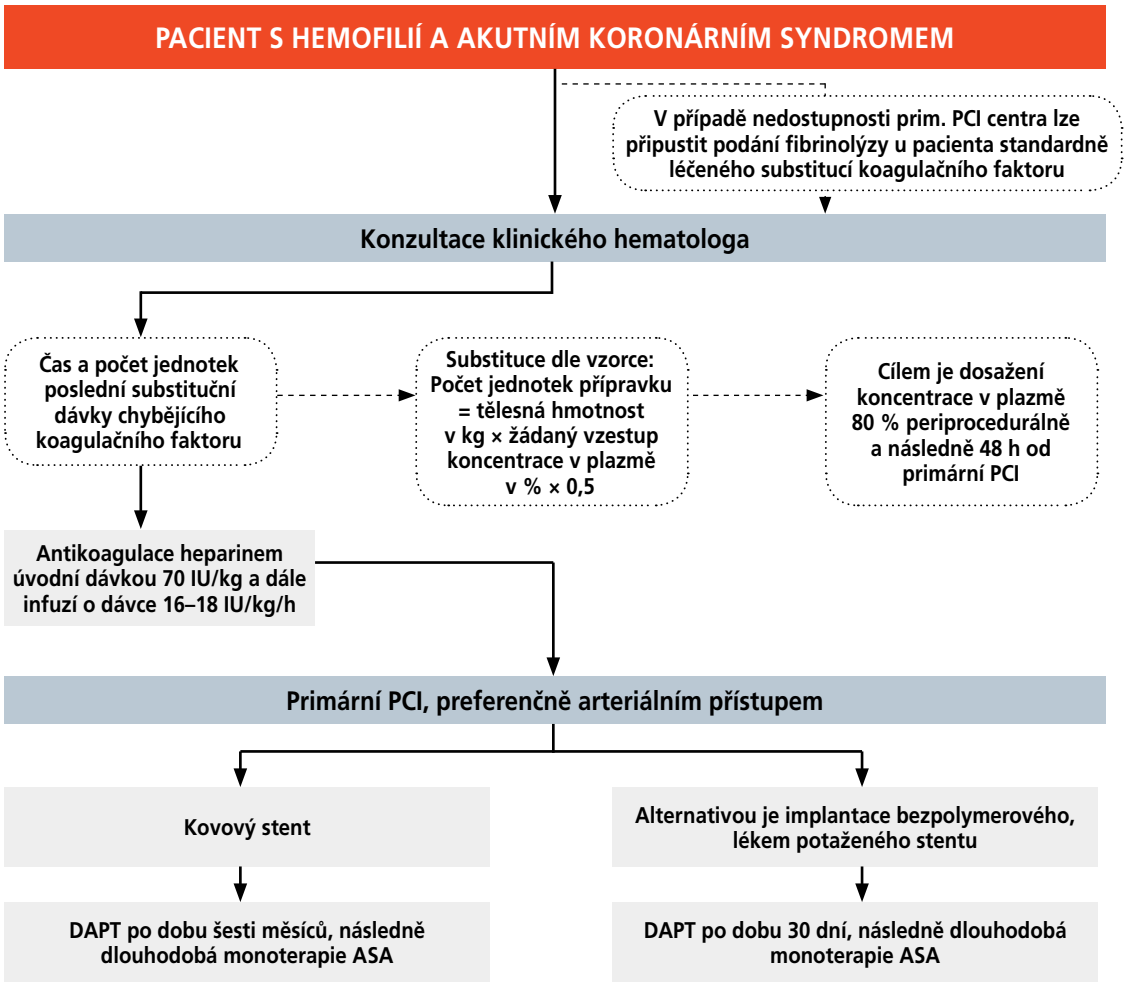

Obr. 3 – Algoritmus péče o pacienta s hemofilií a akutním koronárním syndromem. ASA – kyselina acetylsalicylová; DAPT – duální protidestičková léčba; PCI – perkutánní koronární intervence.

venózně nebo 150–300 mg perorálně. Periprocedurálně je indikována léčba inhibitorem $P2Y_{12}$. Inhibitor destičkového glykoproteinu IIb/IIIa je vyhrazen pro specifické situace angiograficky zjištěné intrakoronární trombózy či patrného pomalého toku v koronární tepně po intervenci jako záchranná léčba. U pacientů s akutním koronárním syndromem léčených primární PCI je indikována duální protidestičková léčba kyselinou acetylsalicylovou v dávce 75–100 mg p.o. a $P2Y_{12}$ po dobu dvanácti měsíců.[13]

V současnosti neexistuje evidence k léčbě pacienta s hemofilií a akutním koronárním syndromem. Evropská asociace pro hemofilii a příbuzné choroby nicméně stanovila expertní konsenzus pro léčbu těchto pacientů vycházející z existujících doporučení kardiologické společnosti pro obecnou populaci.[14] Fibrinolytická terapie je u pacientů s krvácivými syndromy kontraindikována, nicméně v případě nedostupnosti primárního PCI centra u pacienta standardně léčeného substitucí koagulačního faktoru lze tento postup připustit. Taktéž nejsou data o bezpečnosti periprocedurálního podání inhibitoru destičkového glykoproteinu IIb/IIIa u pacientů s hemofilií a akutním koronárním syndromem a jejich použití by mělo být vyhrazeno pro vysoce rizikové a pečlivě selektované pacienty, a to jedině po substituci chybějícího koagulačního faktoru.[14]

Stěžejní pro léčbu pacienta s hemofilií, který podstupuje koronární angiografii (nebo invazivní léčebnou strategii) pro akutní koronární syndrom, je časná a kontinuální substituce chybějícího koagulačního faktoru s cílovou vrcholovou plazmatickou aktivitou faktorů VIII/IX nad 80 % periprocedurálně a následně po dobu alespoň 48 h od perkutánní koronární intervence.[6] V následné péči během podávání duální protidestičkové léčby by neměla úroveň plazmatické aktivity chybějícího faktoru klesnout pod 5–15 % a při monoterapii kyselinou acetylsalicylovou pod 1 %.[14]

V případě optimální substituce chybějícího faktoru respektuje terapeutický postup existující doporučení pro běžnou populaci s několika specifickými konsenzuálními úpravami.[6] Preferován je arteriální přístup cestou radiální tepny, jenž je obecně asociován s menším množstvím krvácivých komplikací.[15] Antikoagulanciem volby je nefrakcionovaný heparin pro jeho krátký poločas a dostupné antidotum. Indikována je plná antikoagulace iniciálním bolusem 70 U/kg a dále kontinuální infuze 16–18 U/kg/h (jak platí obecně pro neselektovanou populaci).[7]

Délka duální protidestičkové léčby závisí mimo jiné na volbě stentu. V současnosti je doporučeno zvážit implantaci BMS a subsekventně redukovat celkovou dobu podávání duální protidestičkové léčby na šest měsíců od primární PCI.[7] Jako bezpečná alternativa se jeví implantace bezpolymerového DCS s následnou třicetidenní duální protidestičkovou léčbou.[12] V námi prezentovaném případě jsme zvolili DES s celkovým trváním duální protidestičkové léčby 12 měsíců od intervence. Pacient zvolenou léčbu toleroval dobře a od dimise neměl po dobu užívání duální protidestičkové léčby žádné klinicky signifikantní krvácení.

Závěr

Hemofilie je vzácné dědičné onemocnění, jehož jediná léčba je v současnosti opřena o substituci chybějícího koagulačního faktoru. Léčba prvními deriváty byla zahájena v šedesátých letech, s čímž souvisí současný trend prodlužující se délky života hemofiliků.[16] Terapie hemofiliků s akutním koronárním syndromem je tedy stále novou a obtížnou disciplínou, komplikovanou zejména nedostatkem medicínské evidence.

Přes existující doporučení pro léčbu této specifické skupiny pacientů je často upřednostňován neinvazivní přístup v porovnání s běžnou populací, a to i u pacientů s elevacemi úseku ST.[10] Naše kazuistika prezentuje terapeutický postup, který je v souladu s existujícími doporučeními a je řízený multidisciplinárním týmem s okamžitou profylaktickou substitucí faktoru VIII a úspěšnou časnou koronární intervencí. Pro přehlednost jsme zpracovali platná doporučení pro tuto specifickou skupinu pacientů do jednoduchého algoritmu péče uvedeného v příloze (obr. 3 http://www.cksonline.cz/coretvasa-case-reports/clanky.php?p=detail&id=150&pid=1611&file=1130).

Zásadní pro efektivitu léčby (prevenci recidivy aterotrombotické příhody) a prevenci krvácivých komplikací je důsledné sledování kardiologem a hematologem a mezioborová spolupráce při volbě optimálního léčebného postupu u konkrétního pacienta. Díky fungující spolupráci při vedení léčby probíhala jak hospitalizační, tak následná fáze u našeho pacienta bez dalších komplikací.

Optimální je časná detekce a agresivní intervence rizikových faktorů aterosklerózy, ale i v případě rozvoje akutního koronárního syndromu existuje v této extrémně rizikové skupině pacientů účinná léba.

CURRICULUM VITAE

MUDr. Vojtěch Poštulka absolvoval v roce 2016 obor všeobecné lékařství na 1. lékařské fakultě Univerzity Karlovy v Praze. Od roku 2016 dosud pracuje na Kardiologické klinice Fakultní nemocnice Královské Vinohrady. V současnosti se věnuje neinvazivní kardiologii a připravuje se na atestaci z kardiologie.

Prohlášení autorů o možném střetu zájmů
Autoři nemají žádný střet zájmů ve vztahu k publikované kazuistice.

Financování
Žádné.

Prohlášení autorů o etických aspektech publikace
Kazuistika byla zpracována v souladu s etickými standardy.

Odkaz na článek online
http://www.cksonline.cz/coretvasa-case-reports/clanky.php?p=detail&id=150&pid=1611

Literatura

1. Bolton-Maggs PH, Pasi KJ. Haemophilias A and B. Lancet 2003;361:1801–1809.
2. Loomans JI, Lock J, Peters M, et al. Hemofilie [Haemophilia]. Ned Tijdschr Geneeskd 2014;158:A7357.
3. Sood SL, Cheng D, Ragni M, et al. A cross-sectional analysis of cardiovascular disease in the hemophilia population. Blood Adv 2018;2:1325–1333.
4. Kamphuisen PW, ten Cate H. Cardiovascular risk in patients with hemophilia. Blood 2014;123:1297–1301.
5. Biere-Rafi S, Zwiers M, Peters M, et al. The effect of haemophilia and von Willebrand disease on arterial thrombosis: a systematic review. Neth J Med 2010;68:207–214.
6. de Raucourt E, Roussel-Robert V, Zetterberg E. Prevention and treatment of atherosclerosis in haemophilia – how to balance risk of bleeding with risk of ischaemic events. Eur J Haematol 2015;94(Suppl 77):23–29.
7. Jabbar AY, Baydoun H, Janbain M, Ferdinand KC. Current concepts in the management of stable ischemic heart disease and acute coronary syndrome in patients with hemophilia. Ann Transl Med 2018;6:299.
8. Neumann FJ, Sousa-Uva M, Ahlsson A, et al. 2018 ESC/EACTS Guidelines on myocardial revascularization. Eur Heart J 2019;40:87–165.
9. Mannucci PM, Tuddenham EG. The Hemophilias – From Royal Genes to Gene Therapy. N Engl J Med 2001;344:1773–1779.
10. Reilley MJ, Blair A, Matthai WH, et al. Revascularization strategies and in-hospital management in acute coronary syndromes complicated by hemophilia A or hemophilia B. Blood Coagul Fibrinolysis 2017;28:650–657.
11. Stefanini GG, Holmes DR. Drug-Eluting Coronary-Artery Stents. N Engl J Med 2013;368:254–265.
12. Krucoff MW, Urban P, Tanguay JF, et al. Global Approach to High Bleeding Risk Patients With Polymer-Free Drug-Coated Coronary Stents. Circ Cardiovasc Interv 2020;13:e008603.
13. Ibanez B, James S, Agewall S, et al.; ESC Scientific Document Group. 2017 ESC Guidelines for the management of acute myocardial infarction in patients presenting with ST-segment elevation: The Task Force for the management of acute myocardial infarction in patients presenting with ST-segment elevation of the European Society of Cardiology (ESC). Eur Heart J 2018;39:119–177.
14. Staritz P, de Moerloose P, Schutgens R, Dolan G. Applicability of the European Society of Cardiology guidelines on management of acute coronary syndromes to people with haemophilia – an assessment by the ADVANCE Working Group. Haemophilia 2013;19:833–840.
15. Jolly SS, Yusuf S, Cairns J, et al. Radial versus femoral access for coronary angiography and intervention in patients with acute coronary syndromes (RIVAL): a randomised, parallel group, multicentre trial. Lancet 2011;377:1409–1420.
16. Schramm W. The history of haemophilia – a short review. Thromb Res 2014;134(Suppl 1):S4–S9.

www.case-coretvasa.cz

Cor et Vasa
CASE REPORTS